Duplicate

Lane Medical Library

VOORSTAANDERSKLIER EN OUDERDOM.

Utrecht

J. J. TH. VOS.

Kromme Gracht 44

19217

VOORSTAANDERSKLIER EN OUDERDOM

Lane Medical Library

VOORSTAANDERSKLIER EN OUDERDOM.

PROEFSCHRIFT TER VERKRIJGING VAN DEN GRAAD VAN DOCTOR IN DE GENEESKUNDE AAN DE RIJKSUNIVERSITEIT TE UTRECHT, OP GEZAG VAN DEN RECTOR-MAGNIFICUS DR. J. A. C. VAN LEEUWEN, HOOGLEERAAR IN DE FACULTEIT DER GODGELEERDHEID, VOLGENS BESLUIT VAN DEN SENAAT DER UNIVERSITEIT TEGEN DE BEDENKINGEN VAN DE FACULTEIT DER GENEESKUNDE TE VERDEDIGEN OP DINSDAG 8 NOVEMBER 1921, DES NAMIDDAGS 4 UUR, DOOR JOSEPH JACQUES THÉODORE VOS, GEBOREN TE MAASTRICHT.

DEO GRATIAS.

Aan mijn Vader.

Overal, maar nergens beter dan in 't buitenland gevoelt men, dat 't een groote eer en een groot voordeel genoemd moet worden, tot de leerlingen der Hoogeschool van Utrecht te behooren.

Daarvoor betuig ik vooral U, Hoogleeraren, Oud-Hoogleeraren en Lectoren in de Faculteiten van de Wis- en Natuurkunde en van de Geneeskunde, mijn oprechten dank.

Met weemoed gedenk ik de nagedachtenis mijner onvergetelijke leermeesters, de Hoogleeraren TALMA en HEILBRONNER.

Een bijzonder woord van dank richt ik in de eerste plaats tot U, Hooggeleerden DE JOSSELIN DE JONG, Hooggeachten Promotor. Niet alleen steldet Gij mij in de gelegenheid dit proefschrift in Uw prachtig instituut te voltooien, maar ook naamt Gij welwillend op U om manuscript, correcties en coupes met mij door te kijken.

Met veel genoegen, Hooggeleerde SPRONCK, denk ik terug aan de jaren, dat ik bij U assistent heb mogen zijn. Uwe belangstelling omvatte meer dan den ziektekundigen vorm alleen. Uw college geleek vaak op een klinische les. Van Uw breeden en tegelijk scherpen blik heb ik veel geleerd.

Ook U, Hooggeleerden HIJMANS VAN DEN BERGH, ben ik dankbaar voor de jaren, die ik in Uwe helaas nog steeds gebrekkige kliniek heb mogen doorbrengen. Uwe bezielende uiteenzettingen — in een tochtigen gang of op een vermolden trap — over 't nut van nieuwere scheikundige onderzoekingen aan het ziekbed zal ik niet licht vergeten.

U, Hooggeleerden LAMERIS, dank ik voor Uwe belangstelling en voor het materiaal, dat U met de grootste bereidwilligheid ter mijner beschikking steldet.

Aan allen ten slotte, die mij bij de bewerking van dit proefschrift met woord of daad hebben bijgestaan, aan de schaar van assistenten en oud-assistenten, waarmee ik jarenlang heb samengewerkt en aan de vrienden van vroeger en later tijd betuig ik, bij mijn afscheid van de Alma Mater, mijn diepgevoelde erkentelijkheid.

BLADWIJZER.

Opschrift . . . . . blz. 3
Opdracht . . . . . blz. 5
Woord van dank . . . . . blz. 7
Bladwijzer . . . . . blz. 8
Inleiding. . . . . . blz. 9
HOOFDSTUK I. **Wat weten wij van de normale voorstaandersklier?** . . . . . blz. 11
a. Over den naam . . . . . blz. 11
b. Over het voorkomen . . . . . blz. 12
c. Over de ontwikkeling . . . . . blz. 13
d. Over den vorm . . . . . blz. 17
e. Over de grootte . . . . . blz. 17
f. Over het gewicht . . . . . blz. 17
g. Over de ligging . . . . . blz. 17
h. Over den bouw . . . . . blz. 20
i. Over de functie . . . . . blz. 27
HOOFDSTUK II. **Wat weten wij van de zoogenaamde „prostaathypertrophie"?** . . . . . blz. 30
a. Over den naam . . . . . blz. 31
b. Over het voorkomen . . . . . blz. 31
c. Over de grootte . . . . . blz. 32
d. Over het gewicht . . . . . blz. 33
e. Over den vorm . . . . . blz. 33
f. Over den bouw . . . . . blz. 34
g. Over de oorzaak . . . . . blz. 35
h. Over de verschijnselen . . . . . blz. 39
i. Over bijkomstigheden . . . . . blz. 39
j. Over het beloop . . . . . blz. 39
k. Over de onderkenning . . . . . blz. 40
l. Over de behandeling . . . . . blz. 40
HOOFDSTUK III. **Eigen onderzoek** . . . . . blz. 43
a. Over het materiaal . . . . . blz. 43
b. Over de opspuiting der normale voorstaandersklier . . . . . blz. 43
c. Over de opspuiting der „hypertrophische" voorstaandersklier . . . . . blz. 48
d. Over de heelkundig-verwijderde knobbels . . blz. 57
e. Over het gewicht en de veelvuldigheid . . . blz. 61
f. Over de groeiwijze . . . . . blz. 67
g. Over de „prostaathypertrophie" bij dieren . . blz. 72
h. Over de oorzaak . . . . . blz. 75
Gevolgtrekkingen . . . . . blz. 78
Tabellen . . . . . blz. 80
Stellingen . . . . . blz. 164

INLEIDING.

Tot herstel en behoud der gezondheid, tot vermindering en verlichting van den arbeidslast der menschen. DESCARTES. [1])

Tijd slijt. Vroeg of laat gaat ook de wonderlijke harmonie van 't dierlijke leven te loor. De mensch wordt oud. Hij sterft. En toch moet de geneeskundige natuuronderzoeker, al breidt de kennis omtrent de oorzaken van ziekte en dood zich steeds uit, met SCHWANN uitroepen: „je ne sais vraiment pas pourquoi nous mourrons [2])".

De ziekteleer vindt vooralsnog noch langs physiologischen, noch langs anatomischen weg een bevredigende verklaring van 't oud-worden. Theoriën zijn legio. Maar telkens weer keeren we tot de ietwat populaire voorstelling terug, dat 't lichaam — slijt door den tijd.

De ziektekundige zegt: het leven der cel, 'tzij van hersenen, beenmerg, kiemklier of elders, wordt zwakker; het orgaan boet zijn functie in; de inwendige harmonie der organen wordt verstoord; het leven van 't geheel kwijnt. En de ontleedkundige antwoordt: de cellen beladen zich met pigment; 't elastieke weefsel gaat te gronde; kalk wordt opgelost; er ontstaan plaatselijke afwijkingen in verschillende organen; hart, longen of hersenen worden ziekelijk veranderd.

Tot deze plaatselijke processen bij ouderen van dagen, [3]) die na korter of langer tijd het lichaam kunnen sloopen, behoort een zeer merkwaardige aandoening, die in de geneeskunde bekend is onder den naam van „prostaathypertrophie." Sinds ruim anderhalve eeuw is zij zoo nu en dan 't onderwerp van algemeene belangstelling. Vooral aan 't einde der vorige eeuw boeide zij — tegelijk met, maar niet minder dan, de serumbehandeling bij diphtherie en de toepassing der Röntgenstralen voor de diagnostiek — welhaast ieders aandacht. Dat had een bizondere reden. De physiologen hadden namelijk aangetoond door dierproeven, dat de voorstaandersklier onder den heerschzuchtigen invloed stond van de inwendige afscheiding der geslachtsklier. En nu werd van verschillende zijden tegelijk aanbevolen — o wonderlijke paradox — om de „prostaathypertrophie"

---

1) cit. J. V. de Groot: Denkers over ziel en leven. 1917.

2) cit. C. H. H. Spronck: De Onsterfelijkheid in de levende Natuur. I. R. 1888.

3) „Wanneer over ouderdom gesproken wordt geeft dat velen een onbehagelijk gevoel." (R. de Josselin de Jong: „Over oud-worden." De Gids, Febr. 1917.)

Met den meesten nadruk zij er daarom op gewezen, dat ik in de volgende bladzijden met „oud" en al de daarvan afgeleide woorden geenszins iets minderwaardigs bedoel. Mijn onderwerp dwong me nu eenmaal om „den Mann von 50 Jahren (Wenckebach)" uit één gezichtspunt te beschouwen met Methusalach.

— morbus climactericus bij uitstek — te behandelen door eenvoudigweg de geslachtsklier — volgens velen „de barrière tegen den ouderdom — weg te nemen.

In onze dagen — nu van den éénen kant zelfs in de leekenpers, de leer der interne secretie „furore" maakt en tot nog stouter daden prikkelt — nu van den anderen kant vooral de leer van het gestel [1]) en de biochemie denken en doen der geneeskundige onderzoekers bezig houdt — is een vraagstuk als dat der „prostaathypertrophie" op den achtergrond geraakt.

Desalniettemin blijft het niet alleen heelkundigen, maar ook ziektekundigen inspireeren tot studie en geschrijf. Wat mijzelf wel 't meest lokte tot een zelfstandig onderzoek over deze knobbelige aandoening, die den hals van de blaas van zoo talrijke bedaagden kan verstoppen, was 't feit, dat 't inzicht over de formale genese daarvan juist kort te voren belangrijk was gewijzigd. Aan de vele paradoxen, die deze ziekte aankleven, werd een nieuwe toegevoegd. De „prostaathypertrophie", die geen eigenlijke hypertrophie, maar volgens de meesten een gezwel is, zou niet van de prostaat zelf uitgaan, maar van . . . . in 't gebied der prostaat gelegen periurethrale klieren.

Op grond van de bevindingen, die ik in dit proefschrift — dat door samenloop van omstandigheden veel later verschijnt, dan ik verwacht had — heb neergelegd, meen ik gerechtigd te zijn deze zienswijze niet te deelen.

Voor een deel van mijn onderzoek gebruikte ik de roemruchtige methode onzer 17de eeuwsche voorouders: de opspuiting. Van 't feit, dat 't me gelukte om zoowel klierbuisjes van de normale als van de zieke voorstaandersklier met een injectiekleurstof te vullen, maak ik gebruik om deze aloude methode — die naar mijn bescheiden oordeel te weinig in de ziektekundige ontleedkunde wordt toegepast — warm aan te bevelen. Tevens leerde ik door eenige waarnemingen bij dieren de noodzakelijkheid inzien, dat de geneeskundige onderzoeker steeds meer de vergelijkende ziektekunde moet beoefenen.

Bij de studie der uitgebreide litteratuur heb ik er steeds naar getracht om liever datgene, wat me nog niet, dan dat wat we wel weten, sterker naar voren tebrengen. Want van ganscher harte haal ik de woorden aan van VELPEAU [2]): „Que d'autres maintenant en discutent et élucident les points litigieux ou obscurs et je les en féliciterai sans arrière pensée; mes voeux les plus sincères suivront partout les travailleurs, dont le but sera de mettre à jour ce qui reste de mystérieux dans les questions que j'ai soulevées ou agitées."

---

1) Zie: Nieuwere begrippen over de leer der Constitutie: R. de Josselin de Jong: Geneeskundige bladen, 17de reeks. 1913.
Over het Gestel: A. A. Hijmans van den Bergh: I. R. 1918.

2) Traité des maladies du sein. 1853 Paris.

HOOFDSTUK I.

Wat weten wij van de normale voorstaandersklier?

Il n'y a pas d'organe plus fertile en mythes et légendes. DELBET.

Onze kennis van de voorstaandersklier is nog geenszins volledig. Alvorens over te gaan tot de ziekelijke verandering, die sinds eenige eeuwen met den veel-gewraakten naam van „prostaathypertrophie" wordt aangeduid, is 't noodzakelijk om even beknopt de balans op te maken van ons weten en niet-weten omtrent het normale klierorgaan.

a) *Over den naam.* De grieksche benaming, die aan HEROPHILUS wordt toegeschreven, en dus reeds sinds een paar duizend jaar, behoudens kleine veranderingen (glandula parastata, glandula prostata, prostata superior, prostata adenoides enz.) algemeen gebruikt wordt, zou ook nu nog door geen zinrijker te vervangen zijn. In den loop der tijden hebben we evenwel geleerd, dat, wat oorspronkelijk als een eenvoudig klierorgaan werd beschouwd, inderdaad veel samengestelder is. Tegenwoordig verstaan we onder de voorstaandersklier van den mensch niet meer alleen de uit epitheelcellen opgebouwde buisjes en blaasjes van het met talrijke afvoerbuizen voorziene klierorgaan, maar ook ten eerste: 't zeer belangrijke spierweefsel, waarvan 2 gedeelten, als inwendige, gladde kringspier (sphincter internus) en uitwendige, dwarsgestreepte kringspier (spincter externus of musculus prostaticus) een zeer voorname rol spelen bij 't openen en sluiten van de blaas; ten tweede: 't gedeelte van de pisbuis, dat het geheele orgaan van basis tot spits doorboort; ten derde: de beide verzamelbuizen (ductus ejaculatorii), waarin de afvoerbuizen der zaadblaasjes (ductus excretorii) en de „ampullae vasorum deferentium" zich uitstorten en die convergeerend, van af de basis van de voorstaandersklier, achter-boven, schuin naar beneden-voor verloopen om op het aan den achterwand van de pars prostatica van de urethra uitpuilende zaadheuveltje (veru montanum of colliculus seminalis) uit te monden; ten vierde: het tusschen de ductus ejaculatorii gelegen en terzelfder plaatse uitmondende Webersche orgaan (sinus prostaticus, utriculus prostaticus, vesicula prostatica, uterus masculinus, vagina masculina, sinus pocularis) en ten slotte: de groepen van klierbuisjes (glandulae urethrales, „portion sous-cervicale" van ALBARRAN, „subtrigonal group" van LOWSLEY, periurethrale klieren, paraurethrale klieren, accessoire klieren) wier ontleedkundige onafhankelijkheid met min of meer klem van redenen wordt bepleit.

b) *Over 't voorkomen.* De vergelijkende ontleedkunde leert ons, dat in de opklimmende dierreeks alle mannelijke zoogdieren, van af de insekteneters, voorzien zijn van een voorstaandersklier. Algemeen wordt ze beschouwd als de voornaamste van de zoogenaamde accessoire geslachtsklieren. Evenwel, aangezien er steeds naar gestreefd is om de nomenclatuur bij den mensch ook bij de dieren door te voeren en deze „glandulae accessoriae" in 't dierrijk een groote verscheidenheid in aantal en vorm ten toon spreiden, zoo zal men vaak aantreffen dat datgene wat bij den eenen schrijver als voorstaandersklier wordt bestempeld, bij den anderen door zaadklier, urethrale klier, klier van LITTRÉ of COWPER wordt aangeduid. En bovendien blijft 't steeds de vraag of twee voorstaandersklieren van verschillende dieren voor alleszins gelijkwaardig mogen gehouden worden, zonder gelijkwaardigheid der overige bijkomstige geslachtsklieren te eischen.

Een ding staat vast. Men is er niet in geslaagd (OUDEMANS [1]), DISSELHORST [2]), EBERTH [3]) e. a.) om vooralsnog algemeen-geldende regels op te stellen of om „evolutie" in de prostaat te zien.

Bij proefondervindelijk onderzoek zij men zichzelf daar wel van bewust. Dit is lang niet altijd geschied. REGNAULT [4]) b.v. koos voorstaandersklieren van hondenembryo's om de hem ontbrekende prostaatcoupes van den mensch aan te vullen. MIHALKOVICS [5]) onderzocht embryo's van konijnen en trok daaruit gevolgtrekkingen bij den mensch. In het handboek der physiologie van NAGEL (1907) staat evenals in dat der anatomie van EBERTH (1904) de onberispelijke afbeelding van een dwarse doorsnee van de voorstaandersklier van een hond, in plaats van die van een mensch, omdat eerstgenoemde „derjenigen des menschen ähnlich" zou zijn.

En dat ons trouwste huisdier zijn baas ook dáárheen zou volgen, dat hij op hoogeren leeftijd „prostaathypertrophie" zou krijgen, is een meening die algemeen verbreid is en zeer verstrekkende gevolgtrekkingen uitlokte. De onjuistheid dezer bewering hoop ik elders in dit proefschrift aan 't licht te stellen.

Peri- of para-urethrale klieren, waarvan volgens recente onderzoekingen de veranderingen zouden uitgaan, die de zgn. „prostaathypertrophie" van den mensch kenmerken, zijn in de vergelijkende ontleedkunde onbekend. Bedoelt men er mee klieren, die onder 't slijmvlies van de pisbuis gelegen, door spierweefsel streng van de eigenlijke prostaatklier gescheiden zijn m. a. w. die voldoen aan 't anatomische criterium, dat men algemeen aan „urethrale" klieren stelt, dan is 't invoeren van een nieuwe

---

1) Natuurk. verh. v. d. M. v. W. 5e D. 1892.
2) Die acc. geschl. dr. der Wirbelth. 1897.
3) Die männl. geschl. org. in B.'s Handbuch der Anatomie 1904.
4) Journ. de l'anat. et de la phys. XXVIII 1892.
5) Int. Monatschr. f. Anat. & Hist. 1885. Bd. 2.

benaming toch zeker bedenkelijk. Wil men echter aangeven, dat er werkelijk tot dusver nog niet beschreven ontleedkundige eenheden in het gebied der voorstaandersklier voorkomen, dan ware een andere naam zonder twijfel gelukkiger geweest. Evenwel ik hoop in de volgende bladzijden aan te toonen, dat de ontleedkundige autonomie dezer klieren geenszins bewezen is en dat ze óók bij de pathologie der prostaat gemist kan worden.

Nog een derde punt vereischt eenige uitweiding. Op physiologisch gebied staan we volop in 't teeken van de zgn. „interne secretie". Nergens worden lichtvaardiger gevolgtrekkingen gemaakt dan juist op 't terrein van de bakermat [1]) van de inwendige afscheiding: de geslachtsklier en de daarbij behoorende klieren. De vergelijkende studie der dieren kent een aantal feiten, waarop sommigen — geenszins te recht — algemeen geldende regels hebben gebouwd. Zoo zou de grootte der testikels omgekeerd evenredig zijn met de grootte der voorstaandersklieren (b.v. stier en hond) en hoe langer de geslachtshandeling van een dier duurt, des te grooter zouden z'n accessoire klieren zijn (b.v. zwijn en kat.) Ook werd vastgesteld dat 't gewicht der geslachtsklieren in betrekking tot 't geheele lichaamsgewicht niet alleen bij verschillende diersoorten, maar ook bij dieren van dezelfde soort aan groote wisseling onderhevig is. En eindelijk meende STEINACH te kunnen besluiten, dat de vruchtbaarheid evenredig is met de hoogere ontwikkeling der accessoire klieren. Al deze invloeden van ras, individu en leefwijze nú reeds te willen bezien van uit 't gezichtspunt der „inwendige afscheiding" is zeker nog voorbarig. Van den anderen kant echter wordt dan hier ook mee bedenkelijk de meening van hen, die de interne secretie van den testikel en met name van de zgn. kiemklier [2]) alléén voor 't gedrag van de voorstaandersklier aansprakelijk willen stellen. (LICHTENSTEIN, HIRSCHFELD, STEINACH e. a. [3])

c) *Over de ontwikkeling.* Ook de embryologie kan aangaande de voorstaandersklier nog niet op haar lauweren rusten. Naast tegenstrijdige meeningen blijven er hiaten aan te wijzen. Sinds de samenvatting in HERTWIG's handboek (1906) zijn er een aantal belangrijke studies [4]) verschenen, die, grootendeels verricht met de vooropgezette bedoeling om enkele eeuwenoude geschilpunten in de pathologie der prostaat langs embryologischen weg op te ruimen, toch de oude leer over de ontwikkeling niet ingrijpend hebben gewijzigd. In de 2de foetale week (hierover

---

1) Brown Séquard: Comp. rend. Soc. Biol. 1889.

2) Op de „Tagung der Deutschen Path. Gesellschaft" te Jena 1921 werd algemeen aan de leer der puberteitsklier getwijfeld.

3) Zie voor de uitgebreide litteratuur: Lipschütz: die Pubertätsdrüse. Bern. 1919.

4) O. Lowsley. Amer. Journ. Anat. 1912; Journ. of the Amer. med. assoc. 1913; Surg. gyn. and obst. 1915; Med. Record 1915; Med. Record 1916.

is men 't niet eens) ontstaat door uitbochtingen (PALLIN [1]) spreekt van afsnoeringen van overlangsche lijsten) van het entoderm van den sinus urogenitalis, ter plaatste waar de gangen van WOLFF en MÜLLER — maar onafhankelijk van dezen — uitmonden, de eerste parige aanleg van de voorstaandersklier. Deze uitbochtingen worden dan in den loop van de 4de maand tot buisjes, die langzamerhand om de inmiddels gevormde pisbuis een gesloten ring gaan vormen. En nu zou men van meet af aan in deze buisjes een aantal groepeeringen, min of meer begrensde kwabjes, kunnen onderscheiden.

't Ligt voor de hand, dat de prostaat, pas ter wereld, door haar verhouding tot de gangen van WOLFF (vasa deferentia) en pisbuis een veelbewogen leven te gemoet gaat. Want, geboren „au carrefour génito-urinaire" [2]) zal ze, hoewel volgens de zeer groote meerderheid der onderzoekers geslachtsklier van nature, toch, tijdens haar geheele bestaan, beide spheren blijven beinvloeden en lief en leed van beiden deelen. Ze ontplooit zich dus op geaccidenteerd terrein. Logisch is 't dan ook om de buisjes die aan den voorwand van de urethra uitmonden ventraal te noemen en die aan den achterwand dorsaal. Niets te zeggen valt 't er ook tegen de indeeling van PALLIN om deze laatsten — al naarmate ze gelegen zijn boven of onder 't zaadheuveltje, dat zich intusschen door toedoen van de ductus ejaculatorii (uit de gangen van WOLFF zijn inmiddels ook de zaablaasjes ontsproten) en het bestaan-blijvende distale gedeelte der samengesmolten gangen van MÜLLER (voortaan vagina masculina genaamd) vormt — te onderscheiden in cranialen en caudalen. Ook blijft 't zeer gewenscht om de urethrale klieren, mits men aan 't op blz. 12 genoemde criterium vasthoudt, een aparte plaats aan te wijzen. En ditzelfde geldt voor de groepen van ALBARRAN en LOWSLEY, omdat dezen, naar 't schijnt, evenals de klieren van LITTRÉ gedurende 't heele leven goed gekaraktiseerd zijn. Deze 3 groepen liggen aan de uitmonding van de blaas. De ventrale buisjes of zoo men wil de lobus anterior ontwikkelt zich gewoonlijk tot een zekere hoogte en gaat dan terug, zoodat vaak bij den neonatus nog slechts enkele buisjes, die ventraal uitmonden, over zijn.

De dorsale buisjes ten slotte monden links en rechts van 't zaadheuveltje in de urethra uit.

Hier begint nu de verwarring.

In 1806 heeft EVERARD HOME [3]) den beruchten, reeds vroeger door MORGAGNI [4]) LIEUTAUD [5]) e. a. beschreven, in de blaas uitpuilenden knobbel bij „prostaathypertrophie" aan anatomen en pathologen als twistappel

---

[1]) Arch. f. Anat. & Entwick. 1901.

[2]) Lévy & Sorrel. Progrès médical 1909. 5.

[3]) Phil. Trans. of the R. S. of London 1806.

[4]) De sed. et caus. morb. lib. III epist. 41 A. 19. 1761.

[5]) Hist. anat. etc. Paris 1767.

voor de voeten gegooid. De oude meening van HALLER [1]), „glandula . . . ., quod prostata dicitur, fabrica obscura est ..... neque enim in lobulos recte discedit", zal hij recht zetten en hij ontdekt „a small lobe of the human prostate gland, which has not before been taken notice of by anatomists." „..... it was not known to me that any distinct portion of the prostate gland was situated between the vasa deferentia and the bladder." Sindsdien bestaat er, koste wat kost, een middenkwab. Even fel is hij 100 jaar lang beleden als bestreden, totdat de onderzoekingen die aantoonden, dat de knobbelvorming bij de zgn. „prostaathypertrophie" niets met een eventueelen middenkwab te maken heeft, den strijd deden verflauwen. Beslecht is deze echter nog niet. Vooral niet voor embryologen. LOWSLEY bepleit weer vol vuur 't bestaan van den „middle lobe", terwijl EWATT [2]) voor eenige jaren beweerde dat deze „is formed by ingrowths from the lateral lobes". De meest-proximaal gelegen uitmondingen links en rechts van 't zaadheuveltje zijn volgens LOWSLEY „widely separated from all other orifices and quite grasped together". De daarbij behoorende buisjes, die volgens hem de middenkwab vormen, liggen duidelijk afgezonderd van die der aangrenzende kwabben, al moet hij er dadelijk aan toevoegen „no fibrous layer separate them" en „the division between middle and lateral lobes becomes less and less noticeable as age advances."

Deze zgn. middenkwab beantwoordt volkomen aan 't craniale deel van de dorsale tubuli van PALLIN, die immers boven 't zaadheuveltje uitmonden en ook tusschen ductus ejaculatorii en urethra liggen. EWATT, JORES [3]) e. a. houden echter vol, dat de daartusschen gelegen buisjes eenvoudigweg van uit de naastgelegen kwabben erin groeien.

Wanneer men een keuze moest doen, zou men zich wel 't liefst bij LOWSLEY aansluiten, al was 't maar uit ontzag voor 't groote werk (vele serie-coupes en wasreconstructies) dat hij zich hiervoor heeft getroost.

Aangezien echter reeds vroeger de al of niet bestaande middenkwab van de verdenking die ongeveer een eeuw lang op haar gerust heeft, is vrijgepleit— al hoort men ook nu nog dagelijks, in tijdschrift-artikelen, 't tegendeel — zoo zal zij toch wel meer en meer van de rust der vergetelheid gaan genieten.

Belangrijker zijn de zgn. zijkwabben en de achterkwab. In vroegen embryologischen aanleg zou men liever met PALLIN [4]) van 't caudale gedeelte van de dorsale tubuli willen spreken. Later bij 't vormen van den ring om de pisbuis krijgt een groot gedeelte dier buisjes een naar voren

---

1) Elem. phys. corp. humani VII.
2) Journ. anat. & phys. 1908.
3) Anatomische grundlagen wichtiger Krankheiten. Cöln 1913.
4) l. c. bzl. 14.

toe boogvormig verloop, zoodat, wanneer ze zich sterker gaan differentieeren, de groote massa van 't parenchym niet achter maar links en rechts van de pisbuis komt te liggen.

En zoo spreekt men dan te recht of ten onrechte van zijkwabben.

Een laatste groep van buisjes blijft, in eersten aanleg niet scherp gescheiden van de vorigen, achter de pisbuis liggen en komt doordat ze zich voornamelijk in schuine richting naar boven en naar achteren differentieeren, dadelijk achter de ductus ejaculatorii en de vagina masculina te liggen. Daardoor krijgt dan ook deze laatste kwab een min of meer eigen karakter. BOYD en GERAGHTY [1]) gaan zelfs zóó ver om aan dezen lobus posterior een aparte functie te willen toebedeelen, omdat, volgens hen, dit deel later nooit 't slachtoffer der „hypertrophie" wordt en kanker daarentegen meestal juist speciaal dáár optreedt. Aangezien deze argumenten echter geenszins juist zijn, kunnen we deze meening slechts aanvaarden bij benefice van inventaris. Veel belangrijker is 't nog een enkel woord te wijden aan dat deel van de prostaat, dat zoo bizonder karakteristiek is en — jammer genoeg — door embryologen nog geenszins afdoende is onderzocht: het spierweefsel. Aangezien er — zooals we later zullen zien — ook in de ontleedkunde nog geenszins eenstemmigheid heerscht over den bouw van 't spierweefsel van de prostaat, zoo zou een grondige embryologische studie hierover zeker zeer nuttig kunnen zijn. 't Klierweefsel heeft steeds 't allergrootste deel der aandacht in beslag genomen, terwijl 't spierweefsel — geen orgaan opgebouwd uit klierepitheel is er zoo rijk van voorzien — toch ongetwijfeld bij de ontwikkeling en den bouw een voorname rol moet spelen.

Terwijl HERTWIG [2]) 't gladde spierweefsel reeds in de 2de foetale maand uit een verdikking van de pisbuis laat ontstaan, is TOURNEUX [3]) van meening dat dit pas in de 2de helft van de 5de maand 't geval is. MIHALKOVICS [4]), die 't wat den tijd betreft met TOURNEUX eens is, beweert echter dat dit spierweefsel niet uit 't mesenchym van de urethra maar uit 't distale einde der gangen van WOLFF en MÜLLER zou ontstaan. PALLIN [5]) bestrijdt deze laatste zienswijze, laat 't gladde spierweefsel óók uit 't mesenchym van de urethra ontstaan, maar verklaart tevens dat 't in de 4de maand reeds goed ontwikkeld is. Tot capita, tot sensus!

Ook over de rangschikking is men het niet eens. De meesten meenen dat 't spierweefsel concentrisch om de urethra ligt. PALLIN voegt er aan toe dat er tevens een circulaire rangschikking plaats vindt om de caudale

---

1) Geciteerd naar Levy & Sorrel, l. c. pag. 14.
2) Handb. der embryologie.
3) Compt. rend. d. l. Soc. d. Biol. 1888. XL.
4) Intern. Monatschr. f. Anat. & Hist. 1885. Bd. 2.
5) l. c. blz. 14.

uiteinden van de Wolffsche en Müllersche gangen. Van een radiairen bouw van 't gladde spierweefsel, zooals die algemeen bij de volwassen voorstaandersklier wordt aangenomen, hoort men echter, tot groote verbazing, hier niets.

d) *Over den vorm.* De volwassen menschelijke voorstaandersklier heeft niet altijd een eenderen vorm. Nu eens noemt men haar vierhoekig (AMUSSAT) [1]), dan prismatisch (GELEE) [2]). De een vergelijkt haar met een noot (HEISTER) [3]), de andere met een kastanje (WINSLOW) [4]). Dezen met een hartenaas (SABATIER [5]), LITTRE [6]), genen met een afgeknotten kegel (DELBET [7]), TESTUT [8]).

't Spreekt van zelf dat 't aantal vlakten, dat men eraan onderscheidt, hiermee gelijken tred houdt. Belangrijk zijn echter alleen de basis of facies superior en de facies posterior. De eerste, naar voren toe hellend, is in 3 deelen te verdeelen. 't Voorste deel wordt gevormd door 't spierweefsel van den blaashals, 't achterste deel door de achterkwab en 't middelste deel — dus gelegen tusschen den blaashals en de daar samenkomende afvoerbuisjes van zaadblaasjes en ampullen der vasa deferentia — door een gedeelte der zijkwabben en de daartusschen liggende geincrimineerde middenkwab. De achtervlakte vertoont van boven naar beneden een mediale deuk: „It is produced by transmitted pressure from the lateral lobes" zegt LOWSLEY.

e) *Over de grootte.* De afmetingen van de volwassen prostaat zijn individueel zeer verschillend. Ook wisselen de door verschillende schrijvers opgegeven gemiddelden. 't Sterkst varieert echter de wijze waarop die gemiddelden door de verschillende schrijvers zijn berekend. Later kom ik hier nader op terug.

f) *Over 't gewicht.* Hiervoor geldt 't zelfde, wat voor de grootte is gezegd. Franschen geven vaak hoogere waarden op dan Duitschers en Engelschen. Maar ik zal me wel wachten daarin een raseigenschap te zien.

Men vindt meestal 15-25 gram opgegeven. 't Soortelijk gewicht zou ongeveer 1045 bedragen.

g) *Over de ligging.* Caudaal van de blaas, craniaal van 't diaphragma urogenitale, ventraal van 't rectum en dorsaal van de verbinding der schaambogen bevindt zich de zoogenaamde loge van de voorstaandersklier. De verhouding van de voorstaandersklier tot deze loge en tot de omliggende organen is om velerlei redenen belangrijk.

---

1) Mém. présent. à l'Inst. Paris. 1836.
2) L'Anat. Franc. etc. (Ed. Paris. 1742.)
3) Compendium anatomicum. Amst. 1748.
4) The anatomy of the human body. Lond. 1766.
5) Recherch. anat. etc. Paris. 1864.
6) Dict. d. méd. etc. Paris.
7) Bull. & mém. d. l. Soc. d. Chir. 1904.
8) Revue Franc. d. méd e. d. chir. 1905. n⁰ 1.

Allereerst dient de vraag beantwoord te worden: heeft de voorstaandersklier een eigen kapsel? Langen tijd heeft deze kwestie de gemoederen van pathologen en anatomen in beroering gebracht, vooral door de opzienbarende mededeelingen van FREYER [1]), die in 1900 voor 't eerst de naar hem genoemde prostatectomia suprapubica transvesicalis bij een lijder aan „prostaathypertrophie" uitvoerde, een operatie, waarbij hij de geheele voorstaandersklier uit haar kapsel meende losgemaakt en uitgenomen te hebben. Sinsdien echter is Freyer's bewering gelogenstraft. Iedereen weet thans, dat datgene, wat na een goed-uitgevoerde prostatectomie achterblijft, niet de verdikte kapsel is van de prostaat, maar een deel van het platgedrukte orgaan zelf. Evenwel hiermee was geen antwoord gegeven op de bovengestelde vraag. We zullen zien dat de meeningen der verschillende schrijvers nog geenszins overeenstemmen. Volgens HENLE zou 't naar hem genoemde ligamentum transverum pelvis en dat een vergroeing is der fasciae trigoni urogenitales superior en inferior — waartusschen „comme des solives entre plafond et parquet" [2]) de venae pudendae internae verloopen — een fascieblad afgeven, dat de voorzijde der voorstaandersklier bedekt; PROUST [3]) daarentegen is van meening dat dit voorste blad gevormd wordt door de in de mediaanlijn convergeerende zijbladen, waar deze zich aan de pisbuis vasthechten en ook nog verbindingen aangaan met de bladen, die van de voorzijde van de blaas komen. Aan de zijkanten zou volgens sommigen een blad van de fascia diaphragmatis pelvis superior (SPALTEHOLZ [4]) zich in de buurt van den blaashals splitsen in een blad dat langs den blaaswand naar boven gaat en een ander dat naar beneden toe, de zijkanten der voorstaandersklier bedekkend, naar 't ligamentum transversum van HENLE verloopt; Fransche onderzoekers daarentegen laten de fascia diaphragmatis pelvis superior direct naar het ligament van HENLE verloopen, terwijl ze aannemen, dat er van daar uit beiderzijds een dun blaadje opstijgt, dat slechts een eindweegs de voorstaandersklier bedekt („qui vient mourir aux flancs de l'organe" [2]).

Aan de achterzijde van de voorstaandersklier wordt vrij algemeen een fascia posterior of fascia van DENONVILLIERS [5]) (in Duitschland spreekt men vaak van septum rectovesicale) aangenomen. De een laat ze ontstaan uit de fascia diaphragmatis pelvis; de ander uit de fascia trigoni urogenitalis superior. CUNEO en VEAU [6]) geven er een romantischer voorstelling van. Volgens hen bestaan er oorspronkelijk twee foetale buikvliesplooien

---

1) Brit. med. Journ. 1900.
2) Faraboeuf: Vaisseaux sanguins des organes génito-urinaires.
3) Thèse de Paris 1900. Presse méd. 1901 & 1902. Soc. Anat. 1902.
4) Handatlas der anatomie. Leipzig 1904.
5) Thèse de Paris 1837.
6) —Geciteerd naar Lévy & Sorrel l. c. pag. 14.

(cul-de-sac vésico-séminal en cul-de-sac recto-séminal). Deze 4 bladen van 't peritoneum zouden later met elkaar vergroeien en zóó 't bovenste deel der kapsel van DENONVILLIERS leveren. ROUGET [1]) en THYREL [1]) gaan nog verder en zien er een volkomen homologon in van de ligamenta lata van de vrouw. 't Onderste deel der fascia posterior zou dan een blad zijn, onafhankelijk van 't bovenste deel en uitgespannen tusschen de fascia diaphragmatis pelvis van links en rechts.

Ten slotte zou 't vóór de pisbuis gelegen deel van de spits der voorstaandersklier vergroeid zijn met 't bovenste blad van 't diaphragma urogenitale.

Van een kapsel die de geheele klier omhult is dus geen sprake. Een gedeelte van de spits en een groot deel der zijkanten hebben dus geen eigenlijke fascie. En de basis staat naar boven toe wijd open. Evenwel 't vet- en vaatrijk weefsel dat de prostaatloge opvult en dat een gedeelte is van het overal-aanwezige retroperitoneale bindweefsel van 't bekken, bevat ook bindweefsellamelletjes en gladde spiervezels en is dus eigenlijk als een fascie te beschouwen. Deze pubo-sacro-recto-genitale laag wordt dan ook wel „lame vasculaire d'OMBREDANNE" of „fascia cache-vaisseaux de FARABOEUF" genoemd. En zoo zien we dus dat de voorstaandersklier geenszins eenvoudigweg als een tamme „kastanje" op den bekkenbodem rust, maar met vele en velerlei organen van het bekken nauwe verbindingen aangaat.

De arteriën, die door 't voorste deel der loge verloopen zijn takjes van de arteria pudenda interna. In de meeste leer- en handboeken worden ze niet afzonderlijk beschreven. FARABOEUF [2]) onderscheidt: 1° de „artère vésicale antérieure ascendante," die anastomoseert met een takje van de arteria umbilicalis en met de ramus prostato-vesicalis uit de arteria genitovesicalis; 2° de „artère graisseuse", die soms uit de vorige ontspringt en 3° de „artére rétro-symphysienne" die o a. anastomeert met de ramus pubicus van de arteria obturatoria (berucht, omdat deze tak den bij herniotomiën zoo gevreesden arcus mortis helpt vormen.) Deze 3 onbeduidende vaatjes kunnen van zeer groot belang worden, wanneer ze — zooals vrij vaak 't geval is — in de plaats treden van grootere arteriën uit de omgeving. Zoo kan b.v. de ramus prostaticus van de arteria genito-vesicalis in samenwerking met de art. vesicalis anterior, die dan van groot kaliber is, de heele art. pudenda interna vervangen. Waarschijnlijk spelen deze abnorm-groote vaten een rol bij de bloedingen, die soms na 'n prostatectomie optreden.

In de laterale gedeelten van de prostaatloge verloopt beiderzijds de arteria genito-vesicalis — ontspringend uit de arteria hypogastrica of

---

1) Geciteerd naar Lévy & Sorrel: l. c. pag. 14.
2) l. c. blz. 18.

uit een tak daarvan — die zich splitst in: 1° de arteria deferentialis; 2° de arteria vesicalis inferior; 3° de arteria prostatica. Bovendien nog een tak van de arteria haemorrhoidalis media. Ook voor deze vaatjes geldt, wat voor de takken der arteria pudenda interna is gezegd. Naast de fijne arterietjes worden de verschillende ruimten van de loge dan verder opgevuld door een aanzienlijk vlechtwerk van venae, de parige plexus vesicalis en de plexus pubicus impar van SANTORINI, die ook de vena pudenda interna en de vena dorsalis penis opnemen en waarin op gevorderden leeftijd zelden een paar thrombi of phlebolithen worden gemist. Lymphklieren vindt men in de loge van de prostaat niet; wel eenige lymphbanen, die zich begeven naar 1° de lymphoglandulae iliacae, 2° de l. gl. hypogastricae, 3° l. gl. lumbales en 4° de in vele boeken niet-genoemde l. gl. praevesicales. Ten slotte ligt nog in de prostaatloge een aanzienlijk netwerk van zenuwvezels, waarin gangliën en gangliën-cellen verspreid liggen.

Eenige getallen mogen de zeer beknopte samenvatting der syntopie der voorstaandersklier besluiten. KOHLRAUSCH en LUSCHKA leerden ons dat 2 rechte lijnen, die van de spits van 't stuitbeen naar de boven- en benedenrand der symphysis getrokken worden, basis en spits der prostata raken. De as der klier maakt een hoek van ± 20° met een verticale, de achtervlakte een hoek van 45° met een horizontale lijn. De afstand van de voorvlakte tot de symphysis is 8-12, van de spits tot den anus 30-40 m.m. (WALDEYER.)

De urethra valt niet samen met de as van de prostaat, maar doorsnijdt het orgaan van boven vóór, naar beneden achter.

h) *Over den bouw.* 't Spreekt van zelf dat de tegenstrijdigheden en hiaten, die wij boven hebben gezien, ook in de ontleedkunde van de voorstaandersklier zich zullen doen gevoelen. Daarom moge de verdeeling in kwabben en vooral 't al of niet bestaan van een middenkwab hier thans rusten. Ook is aan 'tgeen over de pisbuis met haar urethrale klieren, over 't zaadheuveltje en de daarop uitmondende vagina masculina en de vasa ejaculatoria gezegd is, weinig toe te voegen. Slechts zij nog even vermeld, dat aan de basis 't grootste deel der klier achter de pisbuis, aan de spits daarvoor is gelegen.

Gedurende de jeugd ontwikkelen zich de verschillende bestanddeelen der klier slechts weinig. Met de puberteit echter ontplooit de prostaat zich snel tot haar ware gedaante. Over 't aantal lobuli, die de lobi opbouwen en dus ook over 't aantal uitmondingen is steeds gevochten. 't Getal is steeds grooter geworden. RIOLANUS [1]) telde er slechts 3; JARJAVAY [2]) 7-8

---

[1]) Opera anatomica. 1649.
[2]) Rech. anat. sur l'urèthre de l'homme.

aan iederen kant; LUSCHKA [1]) 16-25; SVETLIN [2]) 15-32; SAPPEY [3]) onderscheidde er reeds 45-50; de meeste hand- en leerboeken geven 30-50 op (KÖLLIKER [4]); LOWSLEY [5]) echter is reeds tot ± 70 gestegen, al dient hierbij gezegd te worden, dat hij een paar groepen van urethrale klieren heeft meegerekend (de groep van ALBARRAN en de „subtrigonal"groep.)

De klierbuisjes worden even pertinent door sommigen voor tubuleus (THOMPSON [6]), RINDFLEISCH [7]), ZEISSL [8]), SVETLIN [2]) e. a.) als door anderen (KÖLLIKER [4]), FREY [9]), HESSLING [10]), LUSCHKA [1]), KRAUSE [11]), HENLE [12]), RÜDINGER [13]), TOLDT [14]) e. a.) voor alveolair en door derden (FARABOEUF [15]), STÖHR [16]), RAUBER-KOPSCH [17]) e. a.) voor tubulo-alveolair verklaard. De waarheid ligt voor 't grijpen. Het is namelijk duidelijk, dat de ware gedaante dezer lobuli — nergens zag ik een betere afbeelding dan bij EBERTH [18]) — niet in het gewone vormenschema past. En de oorzaak daarvan? Wat ligt meer voor de hand, dan te veronderstellen, dat het spierweefsel, dat in geen enkel menschelijk klierorgaan zoo sterk vertegenwoordigd is, — meestal wordt angenomen dat ¼ deel der normale volwassen prostaat uit spierweefsel bestaat — dezen ongewonen vorm bewerkstelligd. Een tweede merkwaardigheid dezer lobuli is, dat ze niet alleen aan de uiteinden, maar over hun heele lengte uitbochtingen (alveoli als men wil) vertoonen. En de derde buitenissigheid dezer zeer bizondere klierbuisjes is gelegen in 't feit, dat men aan die alveoli op dwarse doorsneden geen eigen membrana propria ontdekken kan. Dit laatste punt heeft ook al weer aanleiding gegeven tot veel twistgeschrijf. De eenen (LANGHANS [19]), RÜDINGER [13]) e. a.) ontkennen ten eenenmale haar

---

1) Anatomie des menschen. Tübingen 1864.
2) Sitzungsber. d. Wien. Akad. d. Wissensch. 52. 1870.
3) Exposition anatomique 1732.
4) Gewebelehre 1867.
5) l. c. blz. 13.
6) The enlarged prostate etc. London. 1858.
7) Lehrb. der path. gewebel. Leipzig 1886.
8) o. a. Arch. f. Dermat und Syph. XXII 1890.
9) Das mikrosk. und die mikr. technik. Leipzig. 1863.
10) Grundr. d. allg. u. spez. gewebel. Leipzig 1866.
11) Kursus norm. hist. 1911.
12) Handbuch der eingeweidelehre des Menschen 1866.
13) Zur anat. der prost. etc. München 1883.
14) Atlas der anatomie des Menschen.
15) l. c. blz. 18.
16) Lehrb. d. Histol. 1919.
17) Anatomie des Menschen 1917.
18) l. c. pag. 12.
19) Virchow's archiv. 61.

bestaan; anderen (o. a. ALBARRAN [1]), KRAUSE [2]), DISSELHORST [3]) onderscheiden een duidelijke basaal-membraan, uit bindweefsel bestaande; terwijl ten slotte sommigen (o. a. HENLE [4]), BÖHM & v. DAVIDOFF [5]) e. a.) aannemen, dat de gladde spiervezelen, die de alveoli omgeven, zóó vast met de membrana propria vergroeid zijn, dat deze niet meer afzonderlijk te onderkennen is. 't Eenlagige epitheel, waaruit de lobuli zijn opgebouwd is cylindrisch, behalve in de grootere afvoerbuisjes waar 't meer kubisch van vorm is. De uiteinden der ductus prostatici zijn dicht bij de urethra vaak met overgangs-epitheel bekleed. De kernen der epitheelcellen liggen meestal aan de basis. Zeer vaak zijn dáár, telkens tusschen 2 epitheelcellen, zgn. „ersatzcellen" te zien. Geen wonder dat daarom bij velen (KRAUSE [2]), LANGHANS [6]), RÜDINGER [7]), DISSELHORST [3]) e. a.) 't epitheel voor tweelagig doorgaat. Op dwarse doorsnee vertoonen de alveoli meestal een min of meer papillairen bouw. In de cellen vindt men vele korrels; in de lumina der alveoli ontbreken zelden — althans bij den volwassenen — in grootere of kleinere hoeveelheid de door MORGAGNI [8]) 't eerst beschreven corpuscula amylacea.

Van de vaten, die bij de beschrijving der prostaatloge genoemd werden, dringen de takken die van de arteriae genito-vesicales komen en de takjes uit de a. haemorrhoidales mediae tegelijk met de vasa deferentia in de prostaat binnen, terwijl de takjes uit de a. pudendae internae zulks aan de zijkanten doen. [9]) Alvorens zich echter om de lobuli en acini in fijnste vertakkingen op te lossen, splitsen al deze takken zich eerst aan de oppervlakte van de prostaat in takjes van de 2de orde. En dit feit — dat er dus geen grootere vaten in het klierorgaan te vinden zijn — heeft ons doen bekomen van de verbazing die ons beving, toen 't bleek dat er betrekkelijk zoo zelden ernstige bloedingen optreden bij prostaatectomiën. [10]) De venae verzamelen zich grootendeels in longitudinaal onder 't slijmvlies der urethra verloopende vaatjes, die aan de basis uit de prostaat treden, om zich in den plexus periprostaticus, die zelf weer aan de vena hypogastrica schatplichtig is, uit te storten.

De lymphbanen van de voorstaandersklier zijn nauwkeurig onderzocht door CAMINITI [11]). Aangezien deze echter tot 't besluit komt, dat ze onregelmatiger verdeeld zijn dan de bloedvaten, zoo leveren de lymphbanen

---

1) Ann. d. mal. d. org. gén. urin. 1898.
2) l. c. pag. 21.
3) l. c. blz. 12.
4) l. c. blz. 21.
5) Lehrbuch Histol. Wiesbaden 1893.
6) l. c. blz. 21.
7) l. c. blz. 21.
8) l. c. blz. 14.
9) Zie ook blz. 19.
10) Zie ook blz. 19.
11) Anat. anz. XXIX 1906.

ook geen afgesloten bijdrage tot de kennis van den bouw der prostaat. Volgens sommigen (WALDEYER [1]), WESKI [2])) zou er in de prostaat ook lymphoide weefsel voorkomen. Over 't bindweefsel en 't elastieke weefsel [3]) vindt men verschillende tegenstrijdige meeningen. Het zenuwweefsel is bizonder rijkelijk vertegenwoordigd. Van uit 't wijdmazige net van merghoudende vezels dat reeds bij de beschrijving der prostaatloge genoemd werd, dringen merglooze fibrillenbundeltjes de prostaat binnen, om zich tusschen de spiervezels, lobuli en alveoli te verdeelen en daar te eindigen in allerlei eindorgaantjes: Vater-Paccinische lichaampjes, Krausesche kolfjes en de naar TIMOFEEW [4]) genoemde nog nooit elders beschreven uiteinden. Als leveranciers van dit zenuwweefsel gelden: de plexus hypogastricus (naar 't schijnt ook de plexus van de art. haemorrhoidalis) en een aantal vezels, die direct uit de sacrale zenuwen 2, 3 en 4 komen. Deze laatsten worden ook n.n. erigentes genoemd. Voor de innervatie der sphincteren verwijs ik naar ADLER [5]).

Tot slot van dit vluchtig overzicht over onze tegenwoordige kennis van den bouw der voorstaandersklier rest nu nog, wat eigenlijk in de 2de plaats genoemd had moeten worden: het spierweefsel. De verzuchting, die reeds bij de ontwikkeling daarvan geslaakt is, kan hier slechts herhaald worden. Onze kennis van 't spierweefsel, die toch voor een goed begrip van de functie een eerste vereischte genoemd mag worden, blijft nog gebrekkig. De gewone leerboeken maken er zich steeds met een Jantje van Leiden af. Geeft men zich de moeite om de diepere bronnen op te sporen, dan stoot men op de meest-verrassende tegenstrijdigheden. Wat is daar de oorzaak van? Vóór alles de onmogelijkheid om 't spierweefsel van 't klierweefsel te scheiden. Hierbij laten zelfs de trucs van oudere anatomen (uitpluizen, digereeren, macereeren, koken, laten rotten enz.) in den steek, waarvan ik mezelf herhaaldelijk aan voorstaandersklieren van mensch en hond kon overtuigen. 't Dwarsgestreepte spierweefsel is nog 't best bekend, al vindt men er in gewone leerboeken ook scheeve voorstellingen van. Deze spierbundels zijn in dwarse doorsneden van de prostaat gemakkelijk, met 't mikroskoop, van de gladde vezels te onderscheiden. HENLE [6]) gaf er den naam aan van sphincter externus. 't Dient evenwel dadelijk opgemerkt te worden, dat er in de prostaat zelf door deze dwarsgestreepte spierbundels geen ring gevormd wordt. In een dwarse coupe, die door 't caput gallinaginis gaat, ziet men ze alléén aan den voorkant liggen, door een dikke laag van gladde spiervezels van de

---

1) Das becken.

2) Inaug. Diss. Greifswald 1902.

3) Zie hiervoor Walker: Arch. f. Anat. 1899 of Cosentino. Anat. Anz. XXVI 1905.

4) Inaug. Diss. Kasan 1896. Anat. Anz. XI. 1896.

5) Mitt. a. d. grenzg. d. inn. med. & chir. XXX 1918. Hier vindt men ook 't schema van de innervatie dat door Langley is opgesteld.

6) l. c. blz. 21.

urethra gescheiden. Meer naar beneden toe naderen deze voorste bundels de pisbuis terwijl nu ook daarachter een paar dergelijke vezels te zien zijn, totdat eindelijk aan de spits van de prostaat de ring gesloten wordt. Zonder duidelijke grens gaat deze sphincter dan over in den musculus transversus perinei profundus, die zooals we reeds boven zagen, door een bovenste en benedenste fascieblad bedekt, 't grootste deel van 't diaphragma urogenitale vormt.

Naar boven toe ontspringen deze dwarsgestreepte vezels uit 't stevige bindweefsel dat zich ter weerszijden van de prostaat in den bovenhoek der loge bevindt. Ze loopen aan de voorzijde der klier convergeerend naar beneden en nemen nog enkele bundels op uit de musculatuur van de blaas, die dan — zooals HENLE zegt — „ihr organisches muskelgewebe in animalisches verwandeln."

't Gladde spierweefsel is heel wat ingewikkelder. Hier staan verschillende meeningen lijnrecht tegenover elkaar. Volgens sommigen b. v. THOMPSON [1]), WALKER [2]), VON FRISCH [3]), LOWSLEY [4]), heeft de sphincter internus niets met de blaasmusculatuur te maken; volgens anderen KRAUSE [5]), HYRTL [6], GEGENBAUR [7]) e. a.) zet zich de blaasmusculatuur voort in de spierrokken van de pisbuis, zoodat de sphincter internus, die dan volgens hen ook niet scherp begrensd zou zijn, slechts als een ophooping der circulaire spiervezels van de blaas te beschouwen is. In den zelfden trant wordt gediscussieerd over de al of niet samenhoorigheid van het gladde spierweefsel van den sphincter internus en van de urethra met dat van de rest der voorstaandersklier. En al naar gelang de meening die gehuldigd wordt onderscheiden de verschillende onderzoekers dan één, twee of meer centra, van waaruit de gladde spiervezels zich door de geheele voorstaandersklier heen verspreiden.

ALBARRAN [8]) b.v. neemt 3 verschillende groepen van spierbundels aan. Twee daarvan liggen als longitudinale en circulaire laag om de urethra, terwijl de derde groep „est disséminé dans la glande comme le tissu conjonctif." Hiermede bedoelt hij: de vezels verloopen „... rayonnant de deux noyaux séparés, devant et derrière l'urèthre, vers la périphérie des cloisons, qui séparent les lobes, lobules et acini de la glande." Ook HENLE [9]) beschrijft een radiaire rangschikking, die bij hem echter slechts van één kern uitgaat, die achter de urethra zou zijn gelegen, ter hoogte van 't

1) Malad. d. voies urin. Paris 1899.
2) in Nothnagel: Spez. path. & ther. XIX Bd. 2.
3) Handbuch der Urologie. III Wien. 1906.
4) l. c. blz. 13.
5) l. c. blz. 21.
6) Lehrb. d. Anat. d. Menschen 1873
7) Lehrb. d. Anat. d. Menschen 1892.
8) Ann. d. mal. d. org. gen. urin. 1898.
9) l. c. blz. 21.

zaadheuveltje. RÜDINGER [1]) echter onderscheidt niet minder dan drie kernen van waaruit de gladde spiervezels uitstralen. Nieuwere onderzoekingen van GRIFFITHS [2]), LUSENA [3]) en WALKER [4]) hebben ten slotte niet meer licht gebracht.

Alvorens nu af te stappen van den bouw der normale mannelijke voorstaandersklier moet ik nog, zeer beknopt, een paar punten van algemeen belang naar voren halen. In de eerste plaats zij hier even aangeroerd de vraag of óók de vrouw al dan niet een voorstaandersklier, of 'n homologen of 'n rudiment daarvan bezit. Deze veronderstelling wordt meestal aan VIRCHOW [5]) toegeschreven. ASCHOFF [6]) echter die de geheele litteratuur hierover heeft verzameld, haalt een citaat van LEUKART [7]) uit R. DE GRAAF [8]) aan, waaruit blijkt dat GALENUS [9]) reeds „foeminis etiam glandulosas prostatas in esse scribit." Bij de bestudeering van de embryologie der voorstaandersklier hebben PALLIN en TOURNEUX [10]) bij vrouwelijke embryo's, craniaal van de uitmonding der vagina, klierbuisjes gevonden, die — 't plaatje der wasreconstructie toont 't duidelijk — volkomen overeenkomen, met de craniaalwaarts van de Wolffsche gangen uitmondende klierbuisjes bij den man. Wat moet men nu hieruit besluiten? Of deze kliergroepjes zijn zoowel bij man als bij vrouw als urethrale klieren te beschouwen, zooals PALLIN en DISSELHORST ook doen — maar dan vervalt hiermee 't bestaan van den lobus medius der mannelijke prostaat — of, deze tusschen de genitale gangen en de urethra gelegen tubuli zijn werkelijk prostaatklieren — maar dan moeten we dus tot onzen spijt ook aan de vrouw een „middenkwab" (sit venia verbo!) toebedeelen.

In de 2de plaats dient 'n enkel woord gewijd te worden aan de misvormingen van de voorstaandersklier. Totaal ontbreken van de prostaat is zeer zeldzaam. (ROKITANSKI [11]), FÖRSTER [12]) e. a.) Gebrekkige ontwikkeling vindt men nog al eens bij kryptorchismus, anorchie of hypoplaise der testikels en hypospadie. (GODARD [13]), ENGLISH [14]) e. a.)

Partieele defecten zijn weer veel zeldzamer. (ENGLISCH [15]) e. a.) Ook

---

1) l. c. pag. 21.
2) Journ. of anat. & phys. 1890.
3) Anat. anz. XI 1895.
4) Arch. f. anat. 1899.
6) Virchow's archiv. Bd. V.
5) Virchow's Archiv. Bd. 138. 1894.
7) Vesicula prostatica in Cyclopaedia of Anatomy 1849—1852.
8) De mul. org. gen. inserv. tract. nov. 1672.
9) De usu partium corporis humani lib. 14.
10) Journ. de l'anat. et de la phys. XXV 1887.
11) Lehrb. der path. anat. 1861.
12) Handb. der spec. path. anat. 1863.
13) Recherches de tératologie: Paris 1860.
14) Artikel: „Prostata" in Eulenburgs Realencyklopädie. H. 3. Bd. 19. 1896.
15) Strickers's med. Jahrb. 1874 N⁰ 1.

de dystopiën van de geheele klier of van een gedeelte daarvan (LUSCHKA [1]) e. a.) komen zeer weinig voor. Ten slotte verdienen nog vermelding de misvormingen van de vagina masculina. Deze ontstaan als abnorme groeisels uit de Müllersche gangen. Meestal zijn 't in of buiten de prostaat gelegen kysten [2]), terwijl 'n enkele maal een volledig inwendig vrouwelijk geslachtsapparaat, min of meer gedifferentieerd, tot ontwikkeling komt. [3])

Een laatste punt, dat even besproken moet worden, geldt de bouw der voorstaandersklieren van enkele dieren. Men vindt de meest uiteenloopende vormen. De prostaat van een kat b.v. bedekt alleen 't achterste gedeelte van de urethra. Apen [4]) hebben vaak 2 afzonderlijke, links en rechts van de urethra gelegen, prostatae, soms zelfs 2 paar voorstaandersklieren, terwijl de prostaat van een bok [5]) bestaat uit een betrekkelijk dunne laag van klierbuisjes die over vrij grooten afstand tusschen 't slijmvlies van de urethra en de musculus urethralis is gelegen. Ook de inwendige bouw en vooral de rangschikking der uitmondingen der ductus prostatici houdt daar natuurlijk mee verband. Bij de vergelijkende ziektekunde heeft men vooral aan den bouw der voorstaandersklier van den hond bizondere aandacht besteed en wel omdat dit dier, evenals de mensch, op hoogeren leeftijd, vaak zou gaan lijden aan de zoogenaamde „prostaathypertrophie". Onbegrijpelijk is 't nu echter, dat vrijwel overal te lezen staat dat de uitvoergangen van de prostaat bij den hond evenals die bij den mensch, in 2 rijen links en rechts van 't zaadheuveltje gerangschikt, in de pisbuis uitmonden [6]). Op verschillende manieren heb ik mij kunnen overtuigen, dat dit niet 't geval is. Snijdt men een versch-uitgenomen blaas en voorstaandersklier van een hond aan de buikzijde open, dan ziet men, wanneer er van den buitenkant druk op het klierorgaan wordt uitgeoefend, 't prostaatsap in kleine druppeltjes niet alleen naast 't zaadheuveltje voor den dag komen, maar ook in 't ventrale en de laterale gedeelten van de pars prostatica van de urethra. Vervaardigt men 'n dwarse [7]) doorsnede door de prostaat van een hond, dan springt óók 't

---

1) Virch. Arch. XXXIV.

2) Eigen waarneming: Tabel A, N⁰ 7. Zie ook Englisch: Strickers med. Jahrb. 1874.

3) Launois: Thèse de Paris 1885.

4) Oudemans l. c. blz. 12.

5) Disselhorst l. c. blz. 12.

6) o.a. Weber: Zusätze zur lehre etc. Leipzig 1844. Leijdig: Zur Anat. der männl. geschlechtsorg. etc. Zeitschr. f. wissensch. zoöl. Bd. II 1850. Oudemans l. c. pag. 12. Disselhorst: l. c. blz. 12. Ellenberger & Baum: Anat. des Hundes. Ellenberger & Müller: Handb. der vergl. anat. der haust. 1896. Papin: Thèse de Paris 1908. Schmaltz: Handb. d. vergl. mikr. anat. Bnd. II. Iwanow: Arch. f. mikr. anat. Bd. LXXVII. Axhausen: Lehm. med. atl. 1919. Kracht Paléjeff: Arch. f. wiss. & prakt. thierheilk. Klarenbeek: Tijdschr. v. dier. D. 44 a. Knieling: Inaug. Diss. Dresden 1910.

7) Onder dwarse doorsnede wordt in de volgende bladzijden steeds een snede loodrecht op de lengteas der pisbuis verstaan.

verschil in bouw met de voorstaandersklier van den mensch dadelijk in 't oog. Dit ziet men trouwens fraai afgebeeld op de reeds boven genoemde teekening bij EBERTH en NAGEL [1]). De rangschikking der uitmondingen is hier correct weergegeven en is dus geenszins gelijk aan die bij den mensch. Ten slotte heb ik, evenals in het experimenteele gedeelte van dit proefschrift bij voorstaandersklieren van menschen is beschreven, opspuitingen met een kleurstof verricht van de prostaatklier van een hond, waarbij 't verschil in bouw eveneens direct opvalt. Legt men een dwarse schijf van de voorstaandersklier van een mensch en een van 'n hond, genomen ter hoogte van 't zaadheuveltje en bij voorkeur van half-mislukte opspuitingen — d.w.z. waar de kleurstof in sommige uitvoerbuisjes niet, in andere wel is doorgedrongen — naast elkaar, dan ziet men bij den hond zwarte en witte *sectoren* met elkaar afwisselen, terwijl bij den mensch de afwisseling van zwarte en witte kliergedeelten veel onregelmatiger figuren geeft. De verklaring hiervan is gemakkelijk. Boven zagen we reeds dat de uitvoerbuisjes der menschelijke voorstaandersklieren een boogvormig verloop hebben. Bij den hond echter zenden de rondom de urethra gelegen lobuli hun afvoerbuisjes niet in een boogje naar het zaadheuveltje toe, maar linea recta naar dat deel van de urethra, dat aan den zelfden kant van 't bijbehoorende klierkwabje is gelegen. Wanneer men dan ten slotte nog bedenkt, dat de hond van zaadblaasjes en Cowpersche klieren verstoken is, dat bovendien de ligging ten opzichte van de pisbuis en van de blaas verschillend is en dat eindelijk 't buikvlies en de fasciebladen een afwijkend verloop hebben, dan zijn bedenkingen tegen gevolgtrekkingen, die men bij den mensch uit onderzoekingen van prostaten bij honden meent te mogen maken, toch zeker wel gerechtvaardigd.

i) *Over de functie.* Algemeen nemen de physiologen tegenwoordig aan dat de voorstaandersklier tot het geslachtsapparaat behoort. Toch geldt ook nu nog steeds tot zekeren zin wat STILLING [2]) in 1884 heeft gezegd: „dasz die prostata zum genitalapparat gehört, is stets behauptet, selten bezweifelt, niemals unwiderleglich bewiesen." Noch de ontleedkunde [3]), noch de leer der ontwikkeling [4]), noch de vergelijkende dierstudie [5]), kunnen, zooals we boven hebben gezien, vooralsnog 't strikte bewijs leveren. Welke argumenten brengt ons nu de physiologie? In de eerste plaats: 't prostaatsap oefent een zekeren invloed uit op 't sperma [6]); in de 2de

---

1) zie blz. 12.

2) Virchow's archiv. Bd. 98.

3) 't Achterblijven in groei bij anorchie, kryptorchismus enz. is niet constant (cf. von Frisch: die Krankheiten der prostata. Spez. path. & ther. Nothnagel. Bd. XIX 2); soms ook slecht-ontwikkelde prostaat bij normale testes.

4) Zie blz. 13.

5) Zie blz. 12.

6) Deze functie deelt de prostaat met de zaadblaasjes, de epididymides en de kliertjes der vasa deferentia. (vgl. voor de uitgebreide litteratuur: Lipschütz: die Pubertätsdrüse. 1919).

plaats: het klierepitheel staat onder voortdurenden invloed van de interne secretie der testes [1]). Vooral dit 2de punt heeft gedurende de laatste decenniën de physiologische litteratuur over de voorstaandersklier beheerscht en is, niettegenstaande de nauwkeurige herkomst dezer inwendige afscheiding nog geenszins bekend is [2]), een voldongen feit.

Geeft men nu toe, dat aan 't gladde en 't dwarsgestreepte spierweefsel van de voorstaandersklier slechts een uitdrijvende functie toekomt en dat de blaasspieren en de inwendige kringspier niets met 't spierweefsel van de voorstaandersklier te maken hebben, dan zou dus — dank zij der physiologie — 't pleit beslecht zijn.

Evenwel, veel wijzer is 't ongetwijfeld om voorloopig alleen maar 't klierepitheel als een integreerend deel van 't geslachtsapparaat te beschouwen.

't Prostaatsap is een dun-vloeibaar (1-2% vaste bestanddeelen), soms draden-trekkend, grijsachtig (ook wel geel- of blauwig), licht troebel (door bolletjes, die uit lecithine bestaan) vocht, dat zwak alkalisch reageert (bij 't lijk daarentegen zuur), een karakteristieken geur (gedroogde kastanjebloesem) bezit (niet bij zure reactie!), en waarin een aantal organische en anorgische stoffen (keukenzout, calcium- en magnesiumsulfaat, natrium- calcium- en magnesiumphosphaat, lecithine, choline, nucleoproteïden, fibrinogeen, mucine, amyloid, Böttcher'sche kristallen — die door de Schreinersche base zouden gevormd worden — en een enzyme [3]) voor komen. Den laatsten tijd hoort men ook veel van dubbelbrekende lipoiden [4]). Het in de cellen gevormde secreet zou pas bij de copulatie uitgescheiden en dan aan 't ejaculaat toegevoegd worden. Hoe weet men nog niet. Aan welk bestanddeel de conserveerende werking op de spermatozoiden moet worden toegeschreven, is evenmin bekend. [5]) Nog dient vermeld te worden, dat van vele zijden ook aan de prostaat zelf een interne secretie wordt toegedicht. Zoo zou de prostaat een reguleerende werking uitoefenen op de testikels (BARTRINA [6]), PUIG Y SUREDA [6]), PEREARNAU [6]), COMPAN [6]) e. a.) Ook op 't centrale zenuwstelsel zou ze haar invloed doen gelden

---

1) Zie de groote handboeken (b.v. Morel et Doyon: Traité de physiologie 1918 en Biedl: Innere Secretion 1916).

2) 't Zij uit de kernen der spermatozoiden, 't zij uit de Sertolische cellen, 't zij uit de puberteitsklier (cellen van Leijdig).

3) Camus en Gley: Soc. de biol. 1907. (prostaatsap doet 't vocht der zaadblaasjes troebel worden en min of meer stollen.)

4) Zie voor litt.: Sehrt Virchow's Archiv. Bd. 214.

5) Aan de alkaliciteit of aan 't lecithine of aan de albuminoiden of aan een of ander „prostatine" of ten slotte slechts aan 't keukenzout of louter aan de verdunning.

6) Ann. d. mal. d. org. gen. urin. 1911.

(ALBARRAN [1]), SAIGNEL [2]), GUISY [3]), RAPOPORT [4]) en vele anderen). Verder op de blaas en de nieren. (DUBOIS [5]), MACHT & MATSUMOTO [6]) enz.). Eveneens op den bloedsdruk. (BATTEZ & BOULET [7]), POSNER [8]) e. a.) Bovendien op 't beenstelsel. (HABERERN [9]), NEUSSER [9]), PAUL [9]), JONATHAN [9]), MAKAI [9]) e. a.); op de mamae (o. a. KONDOLEON [10]), op den neus, op de longen en op tal van andere organen en weefsels. Evenwel noch de klinische waarnemingen, noch de injectieproeven met prostaatsap, noch de extirpatieproeven zijn tot nog toe erg overtuigend.

De werking van het spierweefsel is, zooals ik reeds opmerkte, geheel op den achtergrond geschoven. 't Zou een uitdrijvende functie hebben. Meer vindt men niet. Over 't mechanisme van de blaas en dus over de sphincteren vindt men een goed overzicht o. a. bij ADLER [11]). Er is in den laatsten tijd niet veel nieuws bijgekomen. Vermeld zij nog dat van pharmacologische zijde (WADDELL [12]) e. a.) de werking van verschillende stoffen op 't gladde spierweefsel van de prostaat is nagegaan.

De uitgebreide litteratuur over de corpora amylacea zal ik hier maar laten rusten. Alleen zij er met nadruk op gewezen, dat de eigenschap om deze deels uit amyloid, deels uit andere stoffen bestaande lichaampjes te vormen, ten onrechte door velen als een monopolie van de prostaat wordt beschouwd. [13])

Aan de zenuwvezels uit den plexus hypogastricus zou een secretorische, aan die uit 't sacraalmerg een excretorische functie toekomen.

Over onderlingen invloed van de voorstaandersklier en de andere klieren met inwendige afscheiding heb ik geen mededeelingen kunnen vinden.

---

1) Annal. d. mal. d. org. gen. urin. 1898.
2) Int. Congr. Neur. & Pssych. 1914.
3) Rev. prat. d. mal. d. org. gen. urin. & Zeischr. f. Urol. VI 2.
4) Int. Congr. neur. & Psych. 1914 & Zeitschr. f. Urol. 2 beiheft.
5) Compt. rend. hebd. d. sc. d. l. Soc. d. Biol. 1912:
6) Journ. of Urol. IV 1920.
7) Compt. rend. hebd. d. sc. d. l. Soc. d. Biol. 1913.
8) Zeitschr. f. Urol. bd. V 2.
9) Zeitschr. f. Urol. IV 1912.
10) Zbl. f. Chir. N⁰ 36. 1920.
11) l. c. blz. 26.
12) Journ. Pharm. & Exp. Med. 9. 1916.
13) Ook in hersenen, longen, allerlei kysten, urethrale klieren, vagina masculina en ductus deferentes worden ze gevonden.

HOOFDSTUK II.

Wat weten wij van de zoogenaamde Prostaathypertrophie?

„L'élément ultime du phénomène est physique; l'arrangement est vital". (CLAUDE BERNARD. [1])

PLATO schrijft in een brief aan LAODAMAS, (Ep. XI 358) dat hij niet veel zin heeft om adressant te komen opzoeken en dat SOCRATES Athene niet kan verlaten, omdat hij nu juist last heeft van strangurie. Ligt 't niet voor de hand, om te vermoeden dat SOCRATES, die toen reeds tot de ouderen van dagen behoorde, aan „prostaathypertrophie" leed?

Ook de 72 jarige EPICURUS schijnt prostaticus geweest te zijn. Men vertelt van hem, dat hij, niettegenstaande hij 14 dagen achtereen niet wateren kon, toch zijn optimistische wereldbeschouwing niet verloor. Door ischurie gekweld, prijst hij toch zijn sterfdag als den gelukkigsten zijns levens. [2])

De afschuwelijke pijnen, die bij retentio urinae optreden, beschrijft de Vader der geneeskunst [3]) aldus: „Quibus disparatae sunt urinae, iis vehemens est in corpore turbatio." (Aphorismi VII, 33.) Hij is er zich wel van bewust dat „Stranguriae multi quidem et varii sunt modi." (De Affectionibus 28.) Toch staat 't buiten twijfel, wanneer men 't volgende fraaie citaat leest: „Hic autem morbus senioribus quidem longior fit, iunioribus vero brevior, neutris tamen letalis" (De Affectionibus 28) — dat HIPPOCRATES met de langdurige urineklachten der bedaagden de „prostaathypertrophie" op 't oog heeft.

Boven zagen we reeds, dat sinds HEROPHILUS de „glandula parastata" bekend is. Toch schijnt de samenhang der mictiëstoornissen met ziekelijke veranderingen van de voorstaandersklier aan de Grieken ontgaan te zijn. Eeuwen lang heerschen min of meer fantastische voorstellingen, totdat de ziektekundige ontleedkunde de prostaat als de ware schuldige aan de kaak stelt. MORGAGNI [4]) 't eerst vraagt zich af of de knobbel, dien hij vaak in de blaas van grijzaards vond, niet de oorzaak der moeilijke urine-loozing genoemd mag worden. „Si ea quae ex sepulchreto exemplo indicavimus et id, quod supra ex Vasalva attulimus et nostra omnia attente inspicias, cuncta in senibus fuisse animadvertes. Ita nostra omnia, in quibus carun-

---

1) „Leçons sur les phénomènes de la vie" etc. 1878.
2) Geciteerd naar Socin-Burckhardt: Krankh. d. prost. 1902.
3) Hippocratis opera omnia. Editio: Ermerins. Utrecht. 1859.
4) De sed. & caus. morb. lib. III. epist. 41. A. 19. 1761.

culae initium fuit, hanc in medio ipso posteriori interni summique glandulae ambitus excrescentem obtulisse: casune haec cuncta an secus, futurae ostendant observationes."

Wat de waarnemingen en meer nog de dwalingen ons sindsdien geleerd hebben moge hier in beknopten vorm volgen.

a) *Over den naam.* Men vindt nergens vermeld wie aan deze ziekelijke verandering der voorstaandersklier den naam van „prostaathypertrophie" heeft gegeven. Reeds spoedig bleek de onjuistheid daarvan. Had men er aanvankelijk slechts de vergrooting der klier mee willen karakteriseeren, zoo leerde al spoedig de pathologische anatomie, dat aan deze vergrooting — althans volgens velen — iets anders ten grondslag lag, dan een gewone hypertrophie der klierbuisjes. Sindsdien zijn, al naar gelang de inzichten over den aard der afwijking zich wijzigden, tal van min of meer signifische namen voorgeslagen, (hyperplasia prostatae, prostatitis glandularis, struma prostatae, intumescentia senilis glandularis nodosa, hypertrophia nodosa, (fibro-) adenoma prostatae,adenoidmyoma prostatae, adenomyo-fibromatosis glandulae prostatae, pseudoadenoma prostatae, prostatoma, prostatismus), evenwel, zonder de oude oorspronkelijke benaming te kunnen verdringen.

b) *Over 't voorkomen.* Wat ook sta of valle, één kenmerk wordt algemeen aangenomen: „prostaathypertrophie" komt slechts op gevorderden leeftijd voor. 't Spreekt vanzelf dat een nauwkeurige grens niet kan vastgesteld worden. Meestal wordt 50 of 55 jaar aangegeven. Toch schijnt enkele malen ook bij jongere personen „prostaathypertrophie" geconstateerd te zijn (Cooper, Bell, Civiale, Crowder, Horner, Englisch, Strettow, Trombetta, Iversen, Mac Gill, Schmidt en Götzl. [1])

Ook Prof. de Josselin de Jong deelde mij mede, dat hij te Rotterdam 2 gevallen had waargenomen bij 2 broers, resp. van 36 en 40 jaar. Beide stierven na een langdurig lijden aan cystopyelitis. Bij beider lijkopening werden alle kenteekenen van „prostaathypertrophie" vastgesteld.

De vraag: hoe vaak worden mannen boven 50 jaar door deze afwijking aangetast, hangt ten nauwste samen met twee andere vragen n.l. hoe erkent men de zoogenaamde „hypertrophie" tijdens het leven en wanneer spreekt de ziektekundige van „prostaathypertrophie"? Daarom zijn de getallen, die men opgegeven vindt, ver uiteenloopend. (b.v. Thompson [2]): 34% bij obducties van mannen boven 60 jaar; Iversen [3]) 50,7%

---

[1]) Zie litteratuur bij Englisch: Real Enzykl. XVI en bij von Frisch: Nothnagel: XIX. 2. De twijfel is m. i. gewettigd of men wel, óók nu nog, ál deze gevallen tot de „prostaat-hypertrophie" zou rekenen.

[2]) Maladies des voies urinaires. 1889.

[3]) Afhandling for den medicinske Doktorgrad oed Universiteted in Kjobenhavn. 1874.

bij soortgelijke waarnemingen; BURCKHARDT [1]) geeft 30% op bij 300 obducties van mannen boven 36 jaar; DITTEL, [2]) die tijdens 't leven onderzocht, vond bij een groot aantal 70 jarigen slechts 15,6%, terwijl HOME [3]) beweert nooit een man van tachtig jaar zonder klachten van „prostaathypertrophie" ontmoet te hebben.)

Wanneer we nu eens 't getal van GUYON: 35% uitkiezen, dan zou dus, als er onder een gewone bevolking 10% bejaarden voorkomen [4]), op iedere 100 menschen minstens een of twee mannen door deze kwaal bezocht zijn. Evenwel we zullen later zien, dat deze getallen min of meer gekunsteld zijn.

Veel belangrijker is de vraag of ook bij dieren „prostaathypertrophie" voorkomt. Talrijke schrijvers beweren, dat ook de oudere hond zeer vaak aan deze ziekte lijdt. Getallen vindt men daarbij gewoonlijk niet opgegeven. Wel wordt er dikwijls aan toegevoegd dat de klachten meestal gering zijn. Uit mijn eigen onderzoekingen nu meen ik in tegenstelling hiermee te mogen besluiten dat de „prostaathypertrophie", zooals die bij oudere mannen voorkomt, niets met de eventueele vergrooting der voorstaandersklier bij den hond te maken heeft. [5])

Volgens MANSEL MOULLIN [6]) zouden ook beeren soms prostatici zijn. Ook deze bewering is waarschijnlijk van allen grond ontbloot.

De eigenschap om op hoogeren leeftijd veranderingen te gaan vertoonen, die de noodlottigste gevolgen kunnen na zich slepen, komt dus voor zoover we weten alleen aan de menschelijke voorstaandersklier toe.

Ten slotte zij hier, vooruitloopend op 't geen over de oorzaak van de „prostaathypertrophie" zal te zeggen zijn, nog opgemerkt, dat volgens Joss, [7]) de ziekte twee maal meer in de stad dan op 't land zou voorkomen en meer bij zittend dan bij ander beroep.

c) *Over de grootte.* Vroeger heeft men werkelijk gemeend, dat de per rectum tastende vinger steeds in staat was, om de vergrooting te kunnen erkennen. Maar ook de patholoog-anatoom — al kwam 't oog den vinger ter hulp — meende, uit een min of meer bol zijn van vorm, 't al of niet aanwezig zijn van een uitpuiling in de blaas en op een ruwe schatting der afmetingen, de voorstaandersklier voor normaal of voor „hypertrophisch" te kunnen verklaren.

Nu komen er vooreerst groote normale klierorganen voor.

In den laatsten tijd hebben bovendien verschillende onderzoekers er met nadruk op gewezen, dat een „prostaathypertrophie" ook soms kleiner

---

1) Socin-Burckhardt: Lief. 53 Deutsch. Chir. 1902.
2) Med. Jahrb. XIV 1867.
3) Pract. Obs. etc. London 1811.
4) Schlesinger: Greisenkrankheiten in Nothnagel's Handbuch etc.
5) Zie hoofdstuk III.
6) Enlargement of the prostate. London 1894.
7) Zeitschr. f. Schweiz. Stat. Zie ook: Handb. d. Urol. Bd. III.

dan een normale voorstaandersklier kan zijn. [1]) Vele dezer gevallen zal men vroeger wel miskend hebben; sommigen echter heeft men — omdat ze klachten gaven — met andere namen bestempeld: „prostaatatrophie [2])", „prostatisme sans prostate [3])", „contracture du col [4])". Hierover later meer. Al weten we dus nu, dat de grootte alleen geen criterium is voor 't al of niet bestaan van een „prostaathypertrophie" zoo dient toch toegegeven te worden, dat in de meerderheid der gevallen het zieke orgaan veel grooter is dan het gezonde.

d) *Over het gewicht.* Na 'tgeen over de grootte is gezegd, zal wel niemand meer aan VON FRISCH [5]) bijvallen, die al wat boven 21,3 gram stijgt voor „hypertrophisch" verklaart. Bij mijn eigen onderzoek kom ik hierop uitvoeriger terug.

Meestal stijgt het gewicht niet boven 100-150 gram.

Den 26sten Februari 1913 kreeg Prof. DE JOSSELIN DE JONG het bij een 81 jarigen man langs suprapubischen weg verwijderde praeparaat ter onderzoek, dat niet minder dan 264 gram woog. Thans 8 jaar na de prostatectomie verheugt de grijzaard zich nog in een goede gezondheid.

Door sommige schrijvers zijn monsterprostaten van meer dan 1 K.G. beschreven.

e) *Over den vorm.* Toen MORGAGNI den in de blaas uitpuilenden knobbel als de oorzaak der urine-bezwaren had gedoodverfd, verdwenen spoedig de blaashaemorrhoiden van HOWSHIP en de venerische fungositeiten en blaasverlammingen der oudere Fransche geneeskundigen. (PETIT, CHOPART, BOYER, DESAULT). Waar eenmaal de aandacht op de voorstaandersklier gevestigd was, werden aldra nieuwe bizonderheden eraan ontdekt [6]). HUNTER wees er te recht op, dat de afwijking niet in den knobbel alleen gezeteld is, maar vooral in de laterale gedeelten van de klier, „so that the canal instead of being round, is flattened into a narrow groove". Maar daar komt HOME en ontdekt (N.B. o. a. bij een „elderly person, who had died in consequence of this part, having been disceased") een tot dusver niet beschreven gedeelte van de prostaat: den lobus tertius of medius. HUNTER heeft volgens hem ongelijk. „It appears that this small lobe of the prostate gland is more liable to become diseased than any other part of the gland." En hij aarzelt niet om de vergrooting der zijkwabben aan de hypertrophie van de middenkwab te wijten.

---

1) Pour pisser il faut avoir plus qu'une petite prostate". (Paris. Thèse de Paris 1914).

2) In Duitsche handboeken over pathologie is er steeds een afzonderlijk hoofdstuk aan gewijd.

3) Guyon, Albarran e. a. Niet te verwarren met „prostatisme vésical".

4) Civiale, Fuller, Chetwood, Cholzoff e. a.

5) Nothnagel's handboek XIX 2.

6) b.v. door Fantoni, Santorini, Vasalva, Vallisnieri, Pohl en Desault.

Men staat verbaasd, dat deze meening, door slechts 6 waarnemingen gesteund, en spoedig daarop door THOMPSON in Engeland en CRUVEIHLIER in Frankrijk fel bestreden, toch algemeen ingang vond. Nog heden ten dage ligt de lob van HOME iederen geneeskundige in den mond.

Bij de bespreking van de ontwikkeling en van den bouw der normale voorstaandersklier heb ik wat langer stil gestaan bij den strijd die er heerscht over de verdeeling in verschillende kwabben, met de bedoeling om hier, nu de verwarring gaat hoogtij vieren, de droge opsomming van een vaak onverkwikkelijke litteratuur te kunnen vermijden [1]). Te meer meen ik daartoe gerechtigd te zijn, omdat bij de beschrijving van mijn eigen onderzoekingen omtrent de vraag, waar precies de afwijking begint, nog een en ander ter sprake zal moeten komen. Beter dan iedere beschrijving trouwens over den vorm der „prostaathypertrophie" is een blik op afbeelding 1, die een 25-tal praeparaten vertoont, zooals deze bij prostatectomiën worden verkregen.

De indeeling van den vorm der directe volgelingen van HOME in totale en partieele, in diffuse en knobbelige, in symmetrische en asymmetrische „hypertrophieën", in zulke van de zijkwabben en in zulke van de middenkwab alleen, heeft sinds lang bij patholoog-anatomen haar belangrijkheid ingeboet.

f) *Over den bouw.* Ditzelfde geldt ook voor de indeeling eerst in harde en weeke, toen in fibro(-myo-)mateuse en glandulaire soorten. Deze indeeling geeft trouwens een goed middel aan de hand om uit te maken, wie van de oudere schrijvers wèl, wie niet van een goed mikroskoop heeft gebruik gemaakt. CIECHANOWSKY [2]) vond 2%, CASPER [3]) daarentegen 20% „hypertrophiae myomatosae diffusae". Van verschillende kanten worden deze spier-, klier- en gemengde vormen in den laatsten tijd als uitingen van één en 't zelfde proces beschouwd.

Samenvattend kan men zeggen dat in de groote meerderheid der gevallen de knobbels, zooals afbeelding 1 ze te zien geeft, grootendeels opgebouwd zijn uit klierepitheel. Snijdt men er een door, dan ziet men op dwarse doorsnede, met 't bloote oog, een beeld, dat c. p. aan 'n annulaire sklerose doet denken d. w. z. kleine, ronde of ovale knobbeltjes (corps sphéroides) ongeveer ter grootte van een erwt, door dunnere of dikkere strooken van bind- en spierweefsel van elkaar gescheiden. Zeer vaak ziet een deel dezer knobbels er min of meer cysteus uit. 't Best te vergelijken

---

1) Zie hiervoor, behalve de Duitsche monographiën in de groote handboeken, ook de Amsterdamsche Dissertatie van Goudvis. 1913.

2) Ciechanowski zegt: „bei der benützung der mangelhaften, in früherer zeit gebrauchten linsen war es leicht, die engen innerhalb jener spindelzellenherde eingeschlossenen drüsenlumina zu übersehen."

3) naar von Frisch l. c. pag. 25.

met 'n spons. Bekijkt men nu dunne gekleurde doorsneden met 't mikroskoop, dan ziet men groepen van onregelmatig, papillair-gebouwd klierepitheel, waarvan de buisjes en blaasjes zeer wijd kunnen zijn, maar die overigens eigenlijk niet — al is natuurlijk vaak 't tegengestelde beweerd — van normale klierbuisjes te onderscheiden zijn. Daartusschen liggen dan de strooken van bindweefsel, waarin gladde spiervezels verloopen. Dit zijn de feiten. Hiermee houdt echter de taak van den patholoog-anatoom niet op. Onder welke rubriek zal hij deze gegevens rangschikken?

g) *Over de oorzaak.* Aan de ziekelijke ontleedkunde komt dus de eer toe 't ontleedkundig substraat gevonden te hebben der bij oudere mannen vaak optredende urineklachten. De „lobus medius", of laten we liever zeggen — als we toch aan 't „woord" lobus moeten vasthouden — de „lobus pathologicus", wordt inderdaad door iedereen thans voor den zondebok gehouden. Evenwel de aetiologie stelt hoogere eischen. De in de blaas uitpuilende knobbel, die de pisbuis als een ventiel kan afsluiten en die meestal 't bovenste en middelste gedeelte is van het ziekelijk veranderde weefsel in de voorstaandersklier van oudere mannen, mag niet meer dan het ontleedkundig substraat van de oorzaak genoemd worden. Geneeskundige causaliteitsleer rust niet vóór ze de ziekelijke afwijking voor zoover mogelijk begrijpt of liever, vóór ze iets gevonden heeft dat het ziekteproces kan voorkomen.

Talrijk nu zijn de factoren, die de verschillende onderzoekers, steunend op waarneming, onderzoek of fantasie, aan de factoren van leeftijd en ontleedkundig substraat meenden te mogen toevoegen. De ziektekundige ontleedkunde, langzamerhand stijgend tot haar volsten luister, neemt 't leeuwenaandeel van de onderzoekingen op zich. Aldra echter zijn haar beoefenaars [1]) in verschillende kampen verdeeld. De eenen willen het proces bij de ontsteking indeelen (HOME, CIECHANOWSKY, LI VIRGHI, GREEN, BROOKS, ROTHSCHILD, TSUNODA, GRIFFITHS enz.); sommigen (THOMPSON, CORNIL & RANVIER, GUYON, REGNAULT, VESZPREMI enz.) plaatsen de ziekelijke verandering onder de regressive processen; anderen ten slotte (BILLROTH, DODEUIL, VIRCHOW, BIRCH-HIRSCHFELD, JORES, RINDFLEISCH, ORTH, ALBERT, SOCIN, ZIEGLER, KAUFMANN enz.) houden de aandoening voor een gezwel. Even hartstochtelijk wordt van alle kanten gestreden, zonder echter tot overwinning of tot vrede te kunnen komen. De strijd blijft onbeslist. De studie van den vorm alleen brengt geen uitkomst. Intusschen hebben klinici en chirurgen hun oude voorstellingen van haemorrhoiden en verlammingen van de blaas gewijzigd. Sommigen (CIVIALE, MERCIER), steunend op waarnemingen in de kliniek, blijven algemeene diathesen (tuberculose, venerische infecties of gewrichtslijden)

[1]) De oorspronkelijke stukken der in de volgende bladzijden geciteerde eigennamen vindt men, als ze niet afzonderlijk genoemd zijn, in de verschillende monographiën over de voorstaandersklier.

verantwoordelijk stellen , terwijl anderen (HOME, DESAULT, MERCIER, THOMPSON, GUYON), min of meer aangepast aan de bevindingen der patholoog-anatomen, een of andere plaatselijke bevinding in 't bekken („engorgement des veines", obstipatie *), excessen in Venere, Baccho et Lucullo) als dux malorum gaan betichten [1]). Vooral LAUNOIS, uit de school van GUYON, trekt dan even de algemeene aandacht, door de schuld te geven aan de arteriosklerose, een meening die toen onder de leuze: „tout homme à l'âge de ses artères" een veel verbreide meening was. Naar ieders oordeel echter werd deze theorie door CASPER, later door RUNGE, WICHMANN, RASKAI, voldoende weerlegd [2]). In het laatste decennium der vorige eeuw steekt er dan van physiologische zijde een nieuwe wind op, die tot een storm aangroeit en natuurlijk ook veler oordeel over het zieke klierorgaan meesleept. De talrijke onderzoekingen (STEINACH, CAMUS en GLEY, CASPER, IWANOFF, HOFFMANN, GRIFFITHS en vele anderen) en waarnemingen aan castraten, eunuchen en skopten, toonden namelijk een onbetwistbaar verband tusschen voorstaandersklier en testis. Geen wonder dan ook, dat sindsdien van vele zijden de interne secretie van de testikels of liever 't uitvallen dezer functie bij ouderdomsatrophie, als een belangrijk oorzakelijk moment van de „prostaathypertrophie" wordt beschouwd. Edoch, de al te voorbarige gevolgtrekkingen, al te spoedig gevolgd door brute daden (RAMM, WHITE e. a.), brengt ook deze factor gauw bij velen in discrediet. Misschien ten onrechte.

Ten slotte — alsof er nog niet genoeg verwarring heerschte — brak er onder de patholoog-anatomen een revolutie uit, die ook nú nog de gemoederen bezig houdt. 't Eerst JORES en MOTZ & PEREARNEAU, vervolgens TANDLER en ZUCKERKANDL, langzamerhand gevolgd door een schaar van waarnemers in alle landen (SIMMONDS, FAHR, FRAENKEL, ASCHOFF, RIBBERT, TSUNODA e. a. in Duitschland; MARION, MARQUIS, ALBARRAN, CHEVASSU, LEGUEU e. a. in Frankrijk; LENDORF e. a. in Zweden; HERRING e.a. in Engeland; CARRARO e. a. in Italië; de gebroeders MAYO e. a. in Amerika; BARTRINA e. a. in Spanje; VERHOOGEN e. a. in België, waarbij zich in 1914 in Nederland ook KUYER [3]) aansluit) verkondigden, steunende op nieuwe

---

*) Ook oud volksgeloof, vgl. J. Cats:
„Wie 's nachts veel nats te loozen plag"
„Heeft weinig afgang op den dag."

1) cf. Joss. l. c. pag. 32.

2) Afdoende? Casper onderzocht 28 gevallen: de aorta, de niervaten en de arteriae prostatovesicales. De andere vaatjes van de voorstaandersklier noemt hij niet! Merkwaardig is 't in ieder geval dat in de Münch. M. W. 1920, N⁰ 10, in een verslag van een door Loeschke en Adrion gehouden voordracht te Heidelberg, plotseling de theorie van Launois weer opduikt. Op grond van een uitgebreid onderzoek, dat zij later zullen publiceeren (tot dusver niet verschenen), durven zij vol te houden, dat bij alle gevallen arteriosclerose van bepaalde (niet nader genoemde vaatjes) voorkomt.

3) Ned. Tijdschr. v. Geneesk. 24 Oct. 1914.

waarnemingen en onderzoekingen, dat de knobbelvorming in de voorstaandersklier niet van de prostaat zelf uitgaat, maar van geheel afzonderlijke klieren gelegen om het gedeelte van de pisbuis tusschen zaadheuveltje en blaasmond. De verdeeling in partieele en totale „hypertrophie" is volgens hen onzin; 't proces begint altijd rondom 't bovenste gedeelte van de pars prostatica van de urethra en dringt van daaruit, naar mate 't zich uitbreidt, meer en meer de eigenlijke voorstaandersklier naar de periferie; de totale „hypertrophie" van vroeger berust op gezichtsbedrog. Vindt men een knobbelvorming in de geheele voorstaandersklier, dan is deze aandoening toch van bepaalde klieren uitgegaan, die boven 't zaadheuveltje zijn gelegen; de voorstaandersklier zelf gedraagt zich geheel passief.

De meerderheid dezer onderzoekers neemt bovendien aan, dat 't karakter dezer ziekelijke aandoening 't meest op een gezwel lijkt. Sommigen gelooven aan foetale kiemen (natuurlijk o. a. COHNHEIM [1]); anderen denken aan echte (d. w. z. „redenlooze") gezwellen (o. a. RIBBERT [2]); velen echter zijn in tweestrijd en spreken van pseudoadenomen o. a. SIMMONDS [3]). En zoo zien we ons dus tegenwoordig, na anderhalve eeuw heen en weer geslingerd te zijn tuschen lijnrecht tegenover elkaar staande meeningen, voor de paradox geplaatst: dat de „prostaathypertrophie", geen echte hypertrophie is, maar een gezwel en niet van de prostaat zelf uitgaat, maar van bepaalde klieren, die in 't gebied der voorstaandersklier zijn gelegen.

Natuurlijk dringt zich onmiddelijk de vraag op: welke zijn dan deze geniepige klieren, die onder den dekmantel der voorstaandersklier zoo veel onheil stichten? Helaas de beantwoording dezer vraag brengt nieuwe desillusie. Want terwijl eenigen de knobbels laten uitgaan van periurethrale of paraurethrale klieren, stellen anderen geaberreerde of accessoire prostaatklieren daarvoor verantwoordelijk. En als men dan leest, dat ook de middenkwab nog vaak voor den boosdoener wordt gehouden en dat tevens aan allerlei afzonderlijk beschreven kliergroepen (van ALBARRAN en LOWSLEY) een min of meer geheimzinnige rol wordt toebedeeld, dan merkt men, dat 't veelbelovende nieuwe licht de duisternis der aetiologie nog geenszins vermocht op te klaren.

Een laatste schokkend feit en dat zeer zeker — zij 't grootendeels indirect — veel bijdroeg tot het aannemen der zoo even genoemde tweevoudig-paradoxale meening, was de te Londen in 1900 bij een lijder aan „prostaathypertrophie" door FREYER voor 't eerst uitgevoerde prostatectomie. 't Lag voor de hand, dat de heelkundig-verwijderde knobbels aan patholoog-anatomen hernieuwde belangstelling inboezemden. Spoedig bleek toen, dat in tegenstelling met Freyer's bewering niet de geheele klier werd uitgenomen, maar alleen de ziekelijke afwijking, die zich — mi-

1) Allgem. Path. 1882.
2) Deut. Med. Woch. N⁰ 46, 1919.
3) Frankf. Zeitschr. f. Path. XXI.

rabile dictu — bizonder gemakkelijk uit de achterblijvende voorstaandersklier liet lospellen. En zóó werd, althans naar de thans heerschende meening, een laatste nieuwe wonderspreuk — 'n „prostatectomie", die de prostaat ongemoeid laat — aan de toch al zoo verwarde nomenclatuur toegevoegd.

Maar nog noemde ik niet alles. Nog talrijke min of meer losstaande vermoedens treft men aan in de onafzienbare litteratuur. Zoo wordt door sommigen een endogene factor in 't geding gebracht. ANDERS [1]) gelooft aan een invloed van 't gestel. Volgens LARBAUD [2]) zou er een erfelijke dispositie bestaan en volgens DUPUY [3]) zou de ziekte vooral veel voorkomen bij zoons van moeders, die lijdende waren aan baarmoedergezwel of krop. Anderen huldigen een nóg meer teleologische verklaring. Naar analogie van baarmoeder en zwezerik nemen zij aan, dat ook de voorstaandersklier een zekere cyclus bezit. Volgens hen is de „prostaathypertrophie" een uiting van physiologische involutie. [4])

Vooral ook de senilitas sui generis, waarvan we helaas nog zoo weinig weten, verlokt den laatsten tijd velen tot causale beschouwingen. [5])

En zoo zouden er nog meerdere theoriën, waarvan er sommigen welhaast tot droombeelden [6]) naderen, opgenoemd kunnen worden.

Doch ik wil volstaan, met ten slotte nog slechts een paar paralellen te noemen, waarvan men vaak leest en waaraan wel is waar geen oorzakelijk moment wordt toebedeeld, maar die door allerlei onderzoekers worden getrokken om hun eigen beweringen te staven. Reeds VELPEAU vergeleek de voorstaandersklier met de baarmoeder. Daarom golden bij hem de knobbels in de prostaat — evenals de uterusmyomem — voor gezwellen. Zeer vaak treft men tegenwoordig aan de vergelijking met de tumoren van de borstklier. Beide zouden adenofibromen of fibroadenomen zijn. Ook 't struma van de schildklier is een geliefkoosd object tot parallelisme. SIMMONDS vindt — ofschoon hij niet gelooft dat de prostaatknobbels echte gezwellen zijn — dat de adenoomvorming bij levercirrhose er

---

1) Amer. Journ. of gastro-enterology vol. I.

2) Geciteerd naar von Frisch. l. p. c. 31.

3) Compt. rend. d. l. Soc. d. Biol. 1901. II.

4) b.v. Velpeau.

5) b.v. Goodpasture & Wislocki. Journ. of Med. Res. 1920: „In old age the cells have a tendency to become embryonic in type. They have lost the powers of specialisation but have retained their powers of growth and viability and so proliferate rapidly with no regard of function and size."

6) Zoo b.v. Mansell Moullin (Brit. Med. Journ. Nov. 1894): „There is an idea that some connection exists between enlargement of the prostate and second mariages, contracted late in life, especially when the wife is young!"

Home (l. c. p. 14) zegt: „ . . aged man are too often, through imprudence, producing an excitement in those vessels, which the parts are unable to support. And when this is long continued, inflammation becomes the consequence, which cannot take place to any degree, without being communicated tho this lobe and producing an enlargement of it!"

zeer veel op lijkt. Sommigen vinden nieradenomen ware tegenhangers, terwijl anderen ten slotte — die de woekering van 't spier- en bindweefsel op den voorgrond blijven stellen — pylorus-spasmus en zelfs hartvergrooting ter hulp roepen.

Belangrijk is 't er nog even op te wijzen, dat, de laatste jaren vrij algemeen, óók de kleine prostaten, die dezelfde klachten geven, als „hypertrophies en miniature" worden beschouwd.

h) *Over de verschijnselen.* De symptomatologie der „prostaathypertrophie" is 't eenige hoofdstuk in de verschillende monographiën over de voorstaandersklier, dat éénsluidend blijkt te zijn. Alles draait om mictiestoornissen (polyurie, pollakiurie, nykturie, ischurie, uraemie), die men dan gewoonlijk in verschillende stadia indeelt. Naarmate de urine geheel of gedeeltelijk wordt tegengehouden voegen er zich ook algemeene klachten aan toe. 't Begin wordt soms niet gemerkt. Soms treden schijnbaar de bezwaren plotseling op na hevige inspanning. Maar ik beschouw deze aphorismen te overbekend, om er hier lang bij stil te staan. Zelfs menige leek kent ze. Vader CATS rijmt in 1640:

„Vriend zoo gij op uw laarzen pist"
„'t Is tijd dat gij uw boeltje mist."

Blijkbaar kende hij de „kwellingen" óók aan eigen lijve. Want in 1660 schijnt hij in 't laatste stadium („ischuria paradoxa", „incontinance par régorgement" of „overflow") aangeland te zijn.

„Als nu mijn tijd verliep tot aan de 80 jaren"
„Is mij gansch onverwacht een onheil wedervaren."
„Het was een hard geval, mij ging een water af,"
„Dat mij een groot verdriet en bange nepen gaf."
„En als mij dat gebrek bij wijlen kwam bestoken,"
„Zoo werd de zoete slaap mij dikwijls afgebroken;
„Zoo dat het mij gestaâg ook wel een ganschen nacht"
„Een ongewone pijn in alle leden bragt."

i) *Over de bijkomstigheden.* De ontstekingen van pisbuis, voorstaandersklier, blaas, nierbekken, nier en soms van bijbal zijn de complicaties, waaraan bijna geen prostaticus ontkomt.

j) *Over het beloop.* Meestal is de „prostaathypertrophie" een uiterst langdurige lijdensgeschiedenis. Jaren lang gaat de ernst der verschijnselen op en af, totdat vaak [1]) acute of chronische uraemie, urosepsis of kachexia (anorexia) prostatica 't zekere, maar moeilijk te voorspellen einde brengt. De patholoog-anatoom vindt bij zóó'n eindtoestand een groote, uitgezette blaas met sterk-verdikten wand, (trabekelblaas), wijde ureteren, soms van den omvang van een darmlis, en sterk uitgezette nier-

1) Squier („Vital statistics of prostate". Surg. gyn. & obstetrics. Vol. XV, 5. 1912) berekent dat 50% niet geopereerden aan de kwaal bezwijkt; Hirt (Berl. Kl. W. 1920) daarentegen 35%.

bekkens, die een groot gedeelte van de nierschors hebben platgedrukt. Meestal zijn deze veranderingen met hevige ontstekingen van blaas, nieren en nierbekkens gepaard.

k) *Over de onderkenning.*

„Twee doctors in den Haag, die mij ten dienste stonden,"
„Maar geen verhoopten troost voor mijn gebrek en vonden,"
„Die vielen in verschil van waar 't onheil kwam"
„En of 't zijn begin uit blaas of hooger nam."

De verzuchting van den 80 jarigen dichter kan ons niet verwonderen, daar MORGAGNI pas een eeuw later de ware oorzaak vond.

Maar ook nu nog kan de diagnostiek veel moeilijkheden opleveren. Vooral de onderscheiding tusschen kanker [1]) en „hypertrophie" is nog vaak zeer lastig; zoo niet onmogelijk. De algemeene regels, die men hiervoor vindt opgegeven, zijn nog geenszins axioma's, waarop men staat kan maken. 't Min of meer knobbelig aanvoelen, de weekere of hardere samenstelling, en 't bloedwateren mogen nooit alléén de balans naar één zijde doen overhellen. Het digitaal onderzoek is geenszins afdoende. [2]) Den laatsten tijd wordt veel gebruik gemaakt van cystoscoop en radiogram. [3]) Maar soms geven óók deze hulpmiddelen nog geen volkomen betrouwbare uitkomst. Nu en dan wordt een kanker van de prostaat pas bij verrassing ontdekt door den patholoog-anatoom. Bij de radiografie dient nog tot voorzichtigheid aangemaand te worden met 't inbrengen van lucht. [4]) Ten slotte zij er nogmaals op gewezen, dat een kleine prostaat een „hypertrophie en miniature" kan zijn. Later kom ik bij 't beschrijven van mijn chirurgisch materiaal hierop nader terug.

l) *Over de behandeling.* Is het te verwonderen, dat er nog geen middel bestaat, dat de ziekte kan voorkomen? Zóóver zelfs zijn we tegenwoordig nog van de prophylaxis der „prostaathypertrophie" verwijderd, dat de meeste therapeuten er 't zwijgen toe doen. En is dit ook niet beter dan, zooals een enkele, in vollen ernst aan te raden, om op den kritieken leeftijd een kryptorchen testikel onder de buikhuid te laten inplanten. [5]) Voorloopig kunnen we helaas nog slechts de eeuwenoude leefregels der eubiotiek aanbevelen.

Zijn er onmiskenbare teekenen der ziekte eenmaal aanwezig, dan

---

[1]) Bij de bespreking van de door mijzelf waargenomen gevallen kom ik hierop nader terug.

[2]) Hoe vaak leest men helaas in tijdschriften 't tegendeel!

[3]) Grainger: Amer. Journ. 1916. Zie ook: Surgery, Gynecology & Obstetries. Chicago 1911 en Amer. Journ. of Roentg. 1919.

[4]) Nicolich: Journ. d'Urol. T. III N⁰ 45.
Marion: Journ. d'Urol. T. III N⁰ 47.

[5]) Deutsche Med. Woch. N⁰ 3, 1920; N⁰7, 1921.
Waarom geen overtollig ovarium? Volgens Steinach immers is de atrophie van de prostaat bij de geëffemineerde rat nog sterker dan bij de gecastreerde!

vooral wordt matigheid, oppassen voor kouvatten enz. enz. tot een streng gebod. [1]) Clysma, bad en thermophoor zijn dan onmisbaar. Vroeger sloot men er ook dadelijk een medicamenteuse behandeling (conium, salmiak, kwik of jodiumpraeparaat) bij aan. Tegenwoordig worden door sommigen orgaanextracten toegediend. [2]) Volgens hen met succes. De endourethrale lapis- en zalfbehandeling behoort tot 't verleden. Niet natuurlijk de blaasspoelingen bij eventueele ontsteking.

Wanneer nu 't lijden voortschrijdt staan we voor een moeilijke keuze. 't Aantal wijzen van verdere behandeling is legio: electriseeren, Röntgen- en radiumbestraling, parenchymateuse injecties, katheteriseeren, massage, punctie, galvano-kaustiek (BOTTINI), castratie (WHITE-RAMM), resectie (HARRISON), onderbinding (BIER) of ten slotte een van de talrijke modificaties der partieele of totale prostatectomiën (FREYER, MAC GILL, WILLMS, YOUNG enz. enz.) [3]) De verscheidenheid der methoden pleit zeker wel wat tegen de deugdelijkheid van iedere behandeling afzonderlijk. Ze hebben inderdaad alle haar voor en haar tegen. [4])

De middelen aangewend door hen, die blind vertrouwen op de leer der inwendige afscheiding, zijn alweer grootendeels verlaten. De resultaten beantwoordden niet aan de verwachtingen. Waarschijnlijk was dit meer aan de te vroegrijpe methode, dan aan de nog onrijpe leer toe te schrijven. 't Is en blijft een feit, dat er door de enkele getrouwen [5]) vaak — zij 't tijdelijk — een gunstige invloed wordt gesignaleerd. En de oppervlakkige verklaringen der vele ontrouwen — 't helpt niet omdat 't een „tumor" is en 't klierweefsel wordt wel kleiner, maar niet 't spier en bindweefsel — zijn wat al te lichtvaardig. 't Spreekt vanzelf dat ook de radicale middelen zwaar te kampen hebben gehad met den tuimel van begripsveranderingen. Hier gaat helaas de geschiedenis der voorstaandersklier langs hekatomben van slachtoffers.

Talrijke wegen zijn door de heelkundigen aangegeven om de voorstaandersklier of 't zieke gedeelte daarvan te verwijderen. Aanvankelijk werd natuurlijk de lob van HOME alléén aangetast. Vervolgens werd van den dam uit de geheele klier geëxstirpeerd, totdat vooral door toedoen van FREYER een „monumentum aere perennius" werd opgericht in den vorm van de prostatectomia suprapubica transvesicalis. De rivaliteit tusschen de perineale methode, die intusschen zóó is veranderd, dat slechts 't zieke gedeelte wordt weggenomen, en de transvesicale methode is de

---

1) „Indien zich van 't vocht de blaze wil ontlasten"
„En houd geen water op, óók midden in de gasten."

2) o. a. Karo: Berl. Kl. W. N⁰ 24, 1919.

3) Over de door van Stockum (Münch. med. woch. 1909; Tijd. v. Geneesk. I 1909) aanbevolen extravesicale methode maakt men geen gewag meer.

4) Zie voor litt. o. a. de dissertatie van Goudvis.

5) Engelmann. Defraudi e. a. Zie Hirt l. c. pag. 39.

laatste jaren, in 't voordeel der methode van FREYER, sterk verminderd. Van vele kanten worden modificatie's of verbeteringen der verschillende operaties aangegeven. De meesten daarvan zijn van zuiver technischen aard. Men vindt ze in chirurgische en urologische tijdschriften dagelijks in een vloed van artikelen beschreven. [1]) Op twee punten wil ik nog slechts even de aandacht vestigen.

In de eerste plaats op 't heugelijke feit, dat sinds eenige jaren ook de internist zijn steentje bijdraagt — langen tijd kon hij slechts machteloos toekijken — tot heil van den prostaticus. Meer en meer immers wordt bij de chirurgische indicatie tegenwoordig gebruik gemaakt van de bepaling der nierfunctie (WIDAL, AMBARD). [2]) Al is deze manier van onderzoek nog geenszins 'n ideale, toch zal ze in sommige gevallen er toe bijdragen om 't juiste tijdstip voor de operatie uit te kiezen en zoodoende meehelpen om 't sterftecijfer te verbeteren. En dit is 't tweede punt, dat ik nog even wilde aanroeren. De sterfte was zeer hoog. Leest men echter de verslagen der congressen van chirurgen en urologen, dan is er zeker een buitengewoon sterke daling te constateeren. Ik wil me onthouden van 't opnoemen van getallen. Te moeilijk — zoo niet onmogelijk — is 't, om deze naar waarde te beoordeelen. Slechts dit nog: 't schijnt dat vooral 't uitvoeren der operatie volgens FREYER, in 2 tempo's, een bizonder gunstigen invloed op 't sterftecijfer aanwijst.

---

[1]) Op de mehoden, om van de urethra uit de knobbels uit te pellen, kom ik later nog terug.

[2]) Zie o. a. Kummel: Presse méd. N⁰ 61, 1921.

HOOFDSTUK III.

Eigen Onderzoek.

Si timide que l'on soit, il faut bien que l'on interpole. H. POINCARÉ.

Bij 't inventariseeren van onze kennis omtrent de normale voorstaandersklier en omtrent de zoogenaamde „prostaathypertrophie", in beide voorgaande hoofdstukken, kwam een groot aantal leemten en tegenstrijdigheden voor den dag.

Toen 't mij gelukte, om langs een tot dusver niet gevolgden weg: de injectiemethode, een anderen kijk te krijgen op de ziekelijke verandering der oudere prostaat, toen meende ik ook den sleutel gevonden te hebben om althans tot enkele dezer vraagstukken dieper door te dringen.

Wat de formale genese betreft, heb ik de vragen onder de oogen gezien: vanwaar gaat de afwijking uit (óf van de middenkwab óf van periurethrale óf van paraurethrale óf van accessoire klieren óf van de prostaat zelf) en wat is haar groeiwijze?

Wat de nog duistere causale genese betreft, heb ik getracht 'n antwoord te geven op de vragen: wat is de aard der afwijking, (óf 'n hypertrophie óf 'n ontsteking óf 'n ontaarding óf een gezwel) en wat leert de vergelijkende ziektekunde bij eenige huisdieren?

a) *Over het materiaal.* In de jaren van mijn assistentschap in het pathologisch instituut verzamelde ik de voorstaandersklieren bij de obducties, die door den prosector VAN RIJSSEL en mij zelf werden verricht.

Van Prof. LAMERIS kreeg ik de beschikking over de praeparaten die bij de prostatectomiën in de heelkundige kliniek werden verkregen. Enkele praeparaten werden me toegestuurd door de Prosectoren SCHOO, F. MEURSING en MIEREMET en door de heelkundigen REMIJNSE, BRAND en VAN LELYVELD. En ten slotte ontving ik van Prof. SCHORNAGEL een aantal voorstaandersklieren van honden; van Prof. HOEFNAGEL een paar exemplaren van stieren en beeren; van Prof. BUITENDIJK en Dr. DE BURLET een paar prostatae van apen.

Tot Hen allen en tot de velen, die mij op andere wijze behulpzaam waren — in 't bijzonder Dr. BROUWER, die met uiterste welwillendheid een aantal coupes en Dr. NIEUWENHUYSE, die de fraaie foto's vervaardigde — richt ik hier een woord van hartelijken dank.

b) *Over de opspuiting der normale voorstaandersklieren.* In Augustus 1917 ben ik er voor 't eerst in geslaagd om de klierbuisjes van een menschelijke voorstaandersklier met een injectievloeistof te vullen.

Te voren had ik vaak getracht om bij voorstaandersklieren die op de gewone manier — insteken van de geknopte punt van de schaar door de pisbuis tot in de blaas en doorsnijden van 't vóór de pisbuis gelegen gedeelte der klier, in de mediaanlijn — waren geopend, met zeer fijne holle naalden in de met 't bloote oog nauwelijks waarneembare uitmondingen der verzamelbuisjes van de verschillende klierkwabjes binnen te dringen, ten einde door 't inspuiten van een kleurstof de buisjes en blaasjes zichtbaar te maken.

Dit gelukte niet. Ook kon ik in de geschriften der ontleedkundigen geen mededeeling daaromtrent vinden. Alleen HYRTL [1]) heeft — zij 't langs anderen weg — óók vergeefs pogingen daartoe in 't werk gesteld. „Ich hatte gehofft auch die ductus ejaculatorii und prostatici füllen zu können. Diese gängen jedoch nehmen gleichwie die vesicula prostatica niemals masse auf. Der grund davon liegt in ihrer richtung. Diese macht mit der richtung der harnröhre einen sehr spitzen winkel. Wird die harnröhre strotzend gefüllt, so müssen die gänge eine compression erleiden, welche keinem injectionstoff in sie eindringen lässt.

Dat de opspuiting van organen, opgebouwd uit klierbuisjes, veel minder vaak gedaan is dan die van bloed- en lymphvaten [2]) ligt aan de grootere moeilijkheden, die men daarbij ondervindt. Long [3]), lever [4]) en nier [5]) in wier pijpjes, gangetjes en kanaaltjes de kleurstof vrij gemakkelijk van uit luchtpijp, levergang en pisleider kan binnendringen, zijn vaker aldus door ontleedkundigen onderzocht.

Alvleeschklier [6]), speekselklieren [7]) en borstklier [8]) zeldzamer. Voorstaandersklier, klier van COWPER, klier van BARTHOLINI e. a. — voor zoover ik althans kon vinden — nooit. Hoe is dat te verklaren? 't Binnendringen in kleine openingen is toch ten allen tijde voor den natuuronderzoeker een geliefkoosde puzzle geweest. Geven immers vooral de mummies niet blijk van een millenniën-oude geraffineerde techniek?

Twee punten kunnen mijns inziens ter verklaring daarvan worden aangevoerd. Of men achtte de mondingen der afvoerbuisjes te klein om om er met de injectienaald in binnen te dringen [9]) of men vermoedde, dat 't secreet zich tóch tegen de eventueel binnendringende injectievloeistof zou verzetten.

Om de eerste moeilijkheid — die ik door moeizaam peuterwerk maar

---

1) Die corrosionsanatomie und ihre ergebnisse. 1873.

2) Men denke aan van Horne, Ruysch, de Bils, Bidloo, Swammerdam, de Graaf, Nuck enz.

3) b.v. Narath: der Bronchialbaum der Säuger.

4) b.v. Eberth: V. A. 39.

5) b.v. Frey : Ziegler's beiträge.

6) b.v. Saviotti: Arch. mikr. anat. Bd. V.

7) b.v. von Ebner: Arch. mikr. anat. Bd. VIII.

8) b.v. Middendorp: Inter. monatschr. f. anat. & phys.

9) vgl. ook Oudemans l. c. pag. 12.

al te goed had leeren kennen — te omzeilen, trachtte ik de buisjes der voorstaandersklier indirect op te spuiten door de injectievloeistof onder hoogen druk in de pars prostatica van de pisbuis te brengen; om 't tweede bezwaar te vermijden maakte ik gebruik van een luchtpomp, ten einde 't prostaatsap zooveel mogelijk vooraf weg te zuigen.

Terwijl ik zocht in de technische handboeken [1]) — waarin de opspuiter middelen en methoden te kust en te keur vindt — werd mijn aandacht getroffen door twee dingen, waaraan ik ten slotte 't gelukken der injectie's te danken heb.

Vooreerst vond ik onder de curiosa van 't Pathologisch Instituut een reliek, waarmee hoogstwaarschijnlijk BLEULAND of SCHRÖDER VAN DER KOLK nog gewerkt moest hebben. 't Was een fraaie, groote, massiefkoperen injectiespuit met voortreffelijken zuiger en gecanneleerden bek.

In de tweede plaats maakte Prof. SPRONCK mij opmerkzaam op een injectievloeistof [2]), die bij Prof. HAMBURGER gebruikt werd voor 't opspuiten van bloedvaten en bestond uit een mengsel van den door TAGUCHI [3]) in de injectietechniek ingevoerden Oost-Indischen inkt en een medium dat zich fraai fixeeren laat: kippeneiwit.

Aangezien de vroeger verrichte injecties met een suspensie van onoplosbaar Berlijnsch blauw in een 5-10% gelatineoplossing geen fraaie mikroskopische beelden te zien gaven, vervaardigde ik toen mengsels, voor de helft bestaande uit O.-I. inkt, voor de helft uit versch runderserum. [4])

Aldus toegerust begon ik nu een nieuwe serie opspuitingen, waarbij ik als volgt te werk ging. De voorstaandersklier werd te samen met de blaas, met 't rectum en met een stuk van de pars pendula van de urethra uitgenomen en zorgvuldig gepraepareerd. Vervolgens werd het distale stuk van de pisbuis dichtgeklemd en het praeparaat zóó aan een statief bevestigd, dat een opening in de vertex van de blaas stevig bevestigd kon worden om den fleschvormigen hals van een glazen klok, die door een luchtpomp luchtledig kon worden gemaakt. Wanneer er zóó een hoeveelheid prostaatsap was uitgelekt, werden praeparaat, injectiespuit en verschbereide kleurstof in de broedstoof op lichaamstemperatuur gebracht. Na een uur werd dan de gevulde spuit, om welker bek de stomp van de urethra was vastgemaakt, opgehangen aan een statief, zoodat de blaas, wier kunstmatige opening door klemmen was dichtgesnoerd, op de tafel rustte en de zuiger, die dus verticaal naar boven gericht was, door 't aanhangen van gewichten naar beneden gedreven kon worden.

---

1) o.a. Ehrlich. Enzyklopädie der mikr. Technik. 1903. Zie ook de versch. jaarg. van: Zeitschr. f. wissensch. mikrosk.

2) De Boer en Kalverkamp: Zeitschr. f. wiss. mikr. XXVI. Hofmann eischte daarvoor in 't volgende nummer de prioriteit op.

3) Arch. mikr. anat. XXXI.

4) Serum, dat steeds in groote hoeveelheid in het Instituut aanwezig was, lag in de oorlogsdagen eerder onder mijn bereik, dan een groote hoeveelheid kippeneieren. Ik gebruikte O. I. inkt van Gimborn.

Na korter of langer tijd aldus de pars prostatica van de urethra aan den verhoogden druk der kleurstof blootgesteld te hebben werd het geheele praeparaat in 10% formol gehard.

Spoedig bleek echter, dat de tijdroovende bewerking belangrijk verkort kon worden. In de eerste plaats werd de blaas, die natuurlijk groote hoeveelheden kleurstof verslond en die bovendien, door haar grooter rekbaarheid een voortdurende contrôle van den uitgeoefenden verhoogden druk vereischte, voor 't grootste gedeelte opgeofferd. Slechts zóóveel werd er van de blaas aan de praeparaten behouden, dat eenige klemmen gemakkelijk de afgesneden randen te samen konden dichtknijpen. Met een gewicht van ± 10 K.G. kon er dan gemakkelijk een constante verhoogde druk worden uitgeoefend.

Tevens werd afgezien van de verwarming der praeparaten en der injectievloeistof op lichaamstemperatuur, aangezien de voordeelen daarvan niet opwogen tegen de bezwaren.

En ten slotte liet ik óók de voorbehandeling der voorstaandersklieren met de luchtpomp geheel varen om de eenvoudige reden, dat 't vermoeden, dat 't secreet in de buisjes zich tegen het binnendringen der ingeperste vloeistof zou verzetten, ten eenenmale onjuist bleek te zijn.

Met eenige ervaring gelukt de opspuiting der uitgenomen en gepraepareerde prostaat ook dadelijk zonder eenige voorbehandeling. Wanneer men al 't overtollige bindweefsel rondom de prostaat zorgvuldig heeft weggeknipt, natuurlijk zonder de klier zelf te kwetsen, ziet men, bij de opspuiting, na eenigen tijd de kleurstof aan de oppervlakte doorschemeren.

Meermalen kwam 't voor dat ik pas 's avonds in de gelegenheid was om een 's morgens uitgenomen voorstaandersklier te bewerken. Ook dat bleek geen bezwaar te zijn tegen de opspuiting. Evenmin schijnt een groot aantal uren na den dood, zooals ook HYRTL bij 't opspuiten van bloedvaten bemerkte, een hinderpaal te zijn voor 't goed gelukken van een injectie.

Dat neemt evenwel niet weg, dat er vele mislukkingen voorkwamen. Vaak ook werd slechts een gedeelte der klier met kleurstof gevuld. De redenen, die daarbij een rol speelden, konden later lang niet altijd opgehelderd worden. 't Ligt voor de hand om aan te nemen dat o. a. verstoppingen der klierbuisjes bij de cadaverpraeparaten vaak zullen zijn voorgekomen. 't Spreekt ook vanzelf, dat men nauwkeurig moet oppassen, dat er geen lucht meer in het praeparaat aanwezig is, als de blaas wordt dichtgeklemd en de injectie begint. Juist de gedeeltelijke opspuitingen bleken later voortreffelijke studieobjecten te leveren.

Toen ik nu voor de eerste maal een gehard praeparaat dwars doorsneed, zag ik tot mijn vreugde dat er een kleine, zwarte, trosvormige teekening op de sneevlakte te zien was. HYRTL's meening, dat de afvoerbuisjes van de prostaat door een onder druk in de urethra gebrachte injectievloeistof zouden worden dichtgedrukt, bleek onjuist te zijn.

Ook de beweringen van hen (o. a. CIECHANOWSKY) die aan de corpora

amylacea een verstoppende werking toeschrijven, werden hierdoor dus voldoende weerlegd.

Beter dan een lange beschrijving geeft een blik op figuur 2 een goed begrip van een bijna volledig opgespoten voorstaandersklier.

Bij 't vervaardigen der coupes werd steeds gebruik gemaakt van de paraffine-insmeltmethode. Tevens werden zooveel mogelijk dwarse coupes gemaakt door 't geheele orgaan, ten einde een goed overzicht te behouden. 't Spreekt vanzelf dat deze techniek zware eischen stelde, vooral door de in de prostaat vaak-voorkomende kleine steentjes. [1])

Met welke kleurstoffen de doorsneden ook gekleurd werden (met haematoxyline-eosine, volgens VAN GIESON, met karmijn, met elastinekleurstof enz.) steeds sprongen de intensief-zwart gekleurde lumina der opgespoten buisjes en blaasjes, met en zonder mikroskopische vergrooting, dadelijk in 't oog.

Wanneer men dunne schijfjes van een opgespoten voorstaandersklier met toluol en canadabalsem doorschijnend maakt, kan men zich bizonder gemakkelijk van den bouw van een lobulus overtuigen. Deze methode is heel wat eenvoudiger dan de vervaardiging van een reconstructiemodel naar seriecoupes, die trouwens bij een zoo moeilijk te snijden orgaan een bijna onoverkomelijke moeilijkheid opleveren. Men kan ook dikkere schijven doorschijnend maken. Voor de bestudeering der groepeeringen van de kliereenheden zijn dit zeer dankbare objecten.

Speciale aandacht werd nu natuurlijk gewijd aan die gedeelten van 't orgaan, die steeds weer aanleiding geven tot veel twistgeschrijf. Allereerst heb ik me kunnen overtuigen dat de zoogenaamde lobus anterior meestal slechts uit enkele buisjes bestaat; soms ook geheel ontbreekt. Vervolgens bleek duidelijk, dat het gedeelte tusschen de urethra en de ductus ejaculatorii, waaraan men dus volgens velen den naam van middenkwab (óf pars supramontana óf commissura posterior óf lobus intermedius) moet toebedeelen, eveneens vrij onbeduidend is. Wanneer men fig. 3 bekijkt, die een dwarse doorsnede door een niet-opgespoten orgaan te zien geeft, genomen een eindje boven 't zaadheuveltje, dáár waar de zoogenaamde middenkwab de grootste plaats inneemt, zal men bovendien

---

[1]) De corpora amylacea worden, ook als ze vrij groote afmetingen hebben, gewoonlijk niet tot de prostaatsteenen gerekend. Evenmin de grootere ophoopingen van een taai donkerbruin pigment, die men nog al eens in oudere voorstaandersklieren aantreft. De echte steenen (calculi prostatici veri) zouden nu (óók volgens recente schrijvers b.v. Gläsel: Diss. Heidelberg 1914; Schütze: Diss. Kiel 1918; Fechner: Diss. Berlin 1919; Le Fur: XIX Congrès Franc. d'Ur. Presse Med. N⁰ 61, 1919) betrekkelijk zeldzaam zijn. Hiermee kan ik 't niet eens zijn. De aangehaalde schrijvers hebben m. i. slechts die gevallen op 't oog, waarbij óf zeer groote óf een aantal kleinere (ter grootte van rijstkorrel tot erwt) steenen, (zooals b.v. N⁰ 52 Tabel A.) voorkomen. Degenen echter, die zelf vele coupes gemaakt hebben van een grooter aantal voorstaandersklieren zullen moeten toegeven, dat een paar kleinere echte steentjes buitengewoon vaak in de prostaat voorkomen.

iets kunnen voelen voor de meening van EWATT, JORES e. a., dat n.l. dit gedeelte der prostaat geen aparte kwab is, maar gevormd wordt door 't ingroeien van eenige buisjes uit de aanzienlijke zijkwabben. [1])

Ook werd nauwkeurig gelet op de in de pars prostatica van de pisbuis voorkomende urethrale klieren. En speciaal zocht ik ijverig naar groepjes van klierbuisjes rondom de urethra, waaraan men, 't zij door hun ligging, 'tzij door hun bouw, een afzonderlijke plaats zou mogen toekennen. Bij geen der ± 150 onderzochte gevallen echter bestond er reden om aan 't praeëxisteeren van peri- of paraurethrale klieren of accessoire klieren te gelooven. Wel werden natuurlijk talrijke urethrale klieren gevonden.

Ten slotte zij nog opgemerkt, dat er ook in geen dezer gevallen een kiem van COHNHEIM werd aangetroffen. Wanneer werkelijk de zoo vaak voorkomende „prostaathypertrophieën" daarvan haar uitgangspunt zouden nemen, dan zou ik toch wellicht wel eens een enkele maal zoo'n „slapend Doornroosje [2])", althans op jeugdiger leeftijd, hebben aangetroffen.

De afzonderlijke bevindingen der opspuitingen vindt men in Tabel A.

Ik heb nu vervolgens, om redenen die later ter sprake zullen komen, ook nog een paar voorstaandersklieren van honden met kleurstof opgespoten. Ook deze injecties gelukten fraai. In het eerste hoofdstuk [3]) wees ik er reeds op, dat ik op grond o. a. van deze praeparaten, in tegenstelling met 't geen er in de litteratuur over geschreven staat, aantoonde, dat de ductus prostatici bij den hond niet alleen links en rechts van 't zaadheuveltje, maar rondom in de pars prostatica van de urethra, uitmonden.

Een zelfde toestand, schijnt volgens de afbeeldingen bij OUDEMANS [4]) ook o. a. bij wolf en zeehond te bestaan, al zegt hij uitdrukkelijk: „die drüsenmasse mündet mit 40-50 öffnungen an den seiten des veru-montanums aus."

b) *Over de opspuiting van „hypertrophische prostaten".* 't Is buitengewoon opvallend hoe weinig de ziektekundige ontleedkunde geprofiteerd heeft van de veelzijdige injectietechniek der anatomen. Slechts sporadisch vindt men een of andere mededeeling in de litteratuur. [5]) 't Maken van afgietsels van ziekelijke holten is nog 't meest toegepast. Den laatsten tijd schijnt echter de belangstelling daarvoor weer wat te herleven. Tegenwoordig worden nog al eens opspuitingen met bariumsulfaat [6]) verricht

---

1) vgl. hoofdstuk I.

2) Kaufmann geloofde aanvankelijk niet aan de „Dornröschen natur" der embryologische kiemen van Cohnheim.

3) blz. 26.

4) l. c. pag. 12. fig. 126 en fig. 128.

5) b.v. Lauritzen: Diss. Zürich 1911: „Hydronephrose des Schweines".

6) Hart, lever, nier, hersenen, schildklier, baarmoeder, placenta, tong en beenderen zijn aldus door verschillende onderzoekers bewerkt. Marey schijnt de geestelijke vader dezer methode te zijn.

van de bloedvaten van gezonde organen, ten einde aan de hand van daarvan vervaardigde radiogrammen de normale of ziekelijk veranderde bloedvatvoorziening te bestudeeren. Van Amerikaansche zijde werd deze methode aangewend bij de vaten van de nieren. Ik was langen tijd in de gelegenheid om zeer fraaie stereoskopische foto's van op dezelfde wijze door VAN RIJSSEL [1]) opgespoten gezonde en zieke nieren te bewonderen. Onlangs hebben PISSAVY en SAIDMAN [2]) in Parijs 't zelfde gedaan met de bloedvaten van tuberculeuse longen. Verder echter kon ik geen mededeelingen over 't opspuiten van zieke organen vinden.

't Spreekt nu van zelf, dat, toen ik succes had bij 't opspuiten van de gezonde voorstaandersklier, mijn verwachtingen hoog gespannen waren omtrent de injectie van zoogenaamde „hypertrophische" prostaten. Natuurlijk drong zich dadelijk de vraag op: is 't niet mogelijk om langs dezen weg uit te maken of de knobbelvormige aandoening der oudere voorstaandersklier een gezwel, dan wel een hypertrophie of een hyperplaise of wat ook genoemd mag worden? En vooral ook de door de nieuwere inzichten veel actueeler vraag: waar begint de afwijking?

Daarom werden een aantal injecties verricht bij voorstaandersklieren, die stamden van oudere personen; zoowel van zulken, die klachten hadden tijdens 't leven, als van hen, die tijdens hun verpleging in 't ziekenhuis nooit over mictiestoornissen hadden geklaagd. Vooral echter werden dusdanige klierorganen van individuën tusschen 45 en 60 jaar gekozen, die uitwendig niets bizonders vertoonden; die dus noch vergroot waren of verandering van vorm aanwezen, noch aan den kant van de blaas een uitpuiling of welving van den bodem van de blaas te zien gaven.

De resultaten nu waren buitengewoon verrassend. De afzonderlijke waarnemingen zijn evenals die van de normale voorstaandersklieren neergelegd in tabel A.

Ook in deze serie kwamen nauurlijk vele mislukte of slechts gedeeltelijk gelukte opspuitingen voor. Toch meen ik vooral uit de onderlinge vergelijking der verschillende praeparaten eenige belangrijke conclusies te mogen trekken.

In de eerste plaats zij 't merkwaarige feit vermeld, dat 't bij geen enkel praeparaat gelukte om de injectiekleurstof te doen doordringen in de buisjes van 't ziekelijk veranderde gedeelte der klierorganen; noch bij de prostatae waar de knobbelvormige aandoening de grootte van een vuist had (N° 123, Tabel A) en die niet minder dan 180 gram woog, noch bij de allerkleinste enkelvoudige knobbeltjes, waarvan fig. 4 een fraai voorbeeld te zien geeft.

Daartegenover staat dat bij de voorstaandersklieren, waarin knobbels voorkwamen, wel alle andere gedeelten met kleurstof gevuld konden wor-

1) Voordracht gehouden op de Path. Anat. vergadering. 18 Juni 1921 te Rotterdam

2) Presse médicale 22 Juin 1921.

den worden. Eenige exemplaren bleken werkelijk tot in de kleinste hoekjes opgespoten te zijn, terwijl alléén de knobbels door de injectiekleurstof waren gespaard. Veel vaker kwam 't voor, zooals men b.v. op fig. 5 en fig. 6 kan zien, dat wel is waar de niet-opgespoten knobbels duidelijk afstaken tegen het wel-opgespoten omliggende parenchym, maar gewoonlijk was er dan, nu hier dan daar een gedeelte der klierbuisjes door onbekende oorzaak eveneens van de injectiekleurstof vrij gebleven. Aangezien nu echter deze niet opgespoten plaatsen bij vergelijking van verschillende praeparaten sterk wisselden en aangezien deze wisselende plekken dan geenszins den indruk van knobbels maakten, maar integendeel geheel op normaal weefsel geleken, zoo meen ik toch de algemeene gevolgtrekking te mogen maken uit de som der waarnemingen aan een 45tal geheel of gedeeltelijk opgespoten „hypertrophische" prostaten, dat de buisjes der knobbels een geheel andere verhouding vertoonen, dan die van 't nietzieke gedeelte, ja, dat deze knobbelvormige aandoening, 'tzij klein of groot, waarschijnlijk niet met het lumen van de urethra in open communicatie staat. Daarvoor pleit ook nog 't feit, dat zelfs de kleinste knobbels zooals fig. 4 er een vertoont, reeds door een bindweefselkapsel omgeven schijnen te zijn. Toch zij volmondig toegegeven dat de injectiemethode alléén de groote waarschijnlijkheid niet tot absolute zekerheid kan maken.

In de litteratuur vond ik slechts 2 onderzoekers die zichzelven deze zelfde vraag hadden voorgelegd: CIECHANOWSKY [1]) en RIBBERT [2]). De eerste, die, zooals in het 2de hoofdstuk werd vermeld, een der voornaamste voorvechters van de ontstekings-aetiologie der „prostaathypertrophie" is, heeft ook naar het eerste begin der afwijking gezocht en dit blijkens een teekening (fig. 12. Taf. IX) naar een dwarse coupe ook gevonden.

Aangezien hij nu naast het lateraal van dit knobbeltje gelegen afvoerbuisje een zgn. kleincellig infiltraatje vond, meende hij dit verstopte afvoerbuisje aansprakelijk te mogen stellen voor 't ontstaan der knobbeltjes. „Es sind dies eben jene tumoren welche ungerechtfertigt den namen der „adenome" resp. „adenomyome" tragen." Ik sluit mij echter volkomen aan bij degenen, die hiertegen opmerken, dat 't toch zeer onwaarschijnlijk is, dat een klier-lobulus zou gaan groeien, wanneer 't daarbij behoorende afvoerbuisje verstopt raakte. We weten immers, dat óók elders in 't lichaam de verstopping van excretiegangen — althans voor zoover bekend is — steeds gepaard gaat met cysteuse verwijding en atrophie. Wie beide processen, de knobbelvorming en de cysteuse verwijding door verstopping naast elkaar wil zien behoeft slechts een blik te werpen op fig. 4.

Bizonder fraai kan men hier, ook zonder loupe, in het knobbeltje links van de urethra teekenen van nieuwen groei zien. In de meeste buisjes

---

1) Mitt. a. d. Grenzgeb. d. med. u. chir. Bd. VII 1901.
2) Ziegler's Beitr Bd. LXI 1916.

zijn namelijk, haast overal, papillaire woekeringen te zien, die nergens elders in het praeparaat zóó sterk uitgesproken zijn. Verder merkt men aan de kapsel, die 't knobbeltje omgeeft, dat er een sterken druk op de omgeving moet uitgeoefend zijn. Is 't nu niet zeer waarschijnlijk dat 't afvoerbuisje der klierbuisjes, die naar links boven van 't knobbeltje gelegen zijn en een buitengewoon sterke cysteuse verwijding vertoonen, door het groeiende knobbeltje is dichtgedrukt? Men ziet hier ook dat de zwarte injectiekleurstof wèl in de omliggende gezonde klierbuisjes, maar niet, noch in 't knobbeltje, noch in 't cysteuse gedeelte vermocht door te dringen. Tegenwoordig is er ook wel ongeveer niemand meer die Ciechanowski's meening deelt.

RIBBERT [1]), die meermalen uiting gaf aan zijn vaste overtuiging, dat de knobbelvormige aandoening een gezwel was, koos een anderen weg. „Ueber die genese aller dieser tumoren kann ich bestimmtes nicht aussagen. Dass es sich um selbständig wachsende bezirke handelt, liegt auf der hand, und dasz die groszen völlig in sich abgeschlossen sind, ist auf ihrer scharfen umgrenzung zu entnehmen. Aber es ist mir nicht möglich gewesen festzustellen ob auch schon die im ersten beginn stehenden adenome völlig aus dem zusammenhange getrennt sind. Es ist mir wahrscheinlich, aber diese kleinen bezirke sind meist von anderen drüsigen gebilden so reichlich und dicht umgeben, dasz es in *serienschnitten* nicht sicher gelingt zu erkennen, ob eine allseitige trennung vorliegt oder ob nicht doch an einer stelle der gang hineinführt, an dem sich die zum adenom heranwachsenden epithelgebilde entwickelt haben." [2]) Commentaar is overbodig. Samenvattend kan ik dus zeggen, dat nooit iemand 't strikte bewijs heeft geleverd, dat de knobbels al of niet met de urethra of met het gezonde prostaatweefsel in open verbinding staan. Wel heeft de injectiemethode de waarschijnlijkheid vergroot, dat dit niet 't geval zal zijn.

't Is zeer noodig, dat er op dit punt levendige aandacht wordt gevestigd, omdat 't ons onmiddellijk voert naar een zeer belangrijk aetiologisch vraagstuk.

Men treft immers nog al eens de meening aan, dat voor een der meest karakteristieke eigenschappen van een uit epitheelbuisjes opgebouwd gezwel zou gelden: de volkomen onafhankelijkheid dezer buisjes. [3])

En zoo zou ik dus met dit gedeelte van mijn onderzoek een nieuw argument geleverd hebben aan hen, voor wien de „prostaathypertrophie" buiten kijf een adenoom is. Ik wil hier evenwel dadelijk bij aanteekenen, dat ik mij om verschillende redenen niet bij deze groote meerderheid kan aansluiten. Want in de eerste plaats durf ik mijn eigen argument, vooral omdat er zóó'n belangrijke gevolgtrekking op 't spel staat, allerminst

---

1) D. M. W. n⁰ 46 1919; Lehrb. der A. Path. & Path. An. 1919.
2) Ziegler's beiträge Bd. LXI 1916.
3) Borst: die Lehre von den Geschwülsten. Wiesbaden 1902.

klemmend te noemen en in de tweede plaats weerhoudt me 't resultaat van een ander gedeelte van mijn onderzoek, dat later ter sprake zal komen.

Wat leerde 't bezichtigen der coupes van de opgespoten praeparaten nu verder? Ik vestigde mijn aandacht, bij de gevallen waarin slechts kleine knobbels voorkwamen, thans vooral op de topographie van de beginnende afwijking. En daarbij kwam een merkwaardig feit voor den dag. 't Bleek namelijk dat deze kleine knobbels steeds gelegen waren links en rechts van de urethra, ongeveer ter hoogte van 't zaadheuveltje of iets daarboven. Slechts wanneer de knobbels grooter en samengestelder van bouw waren, zag men ook in dwarse coupes, die van een hooger gedeelte van de klier werden vervaardigd, knobbels links en rechts van de pisbuis liggen en bovendien nu ook soms achter de urethra.

Maar een nog veel belangrijker feit werd daarbij opgemerkt. Wie de figuren 4, 5 en 6 bekijkt zal moeten toegeven, dat deze jonge knobbels niet vlak onder 't slijmvlies van de urethra liggen, maar integendeel nog door klierbuisjes, waarvan er zelfs sommige met injectievloeistof gevuld zijn, daarvan gescheiden liggen.

Deze twee zeer merkwaardige feiten heb ik behalve bij de drie gevallen, waarvan de dwarscoupes afgebeeld zijn op de figuren 4, 5 en 6, nog verschillende malen bij opgespoten en niet opgespoten beginnende „hypertrophische prostaten" kunnen waarnemen.

Op grond nu van deze waarnemingen meen ik gerechtigd te zijn om over de genese der knobbelvormige aandoening een andere zienswijze te huldigen, dan thans vrij algemeen wordt aangenomen. Ik aarzel niet om als mijn vaste overtuiging uit te spreken, dat de beginnende „prostaathypertrophie" uitgaat van de prostaat zelf. Dus noch van de middenkwab, noch van urethrale klieren, noch van accessoire klieren, maar van de zijkwabben van de prostaat zelf.

Over de middenkwab zal ik, na wat daarover in het eerste en het tweede hoofdstuk is gezegd, niet meer uitweiden. Waar de ervaringen op steunen van hen die nog werkelijk meenen, dat de knobbels, zooals in fig. 4, 5 en 6 te zien zijn, uitgaan van de klierbuisjes die, zooals b.v. in fig. 3, tusschen de urethra en de ductus ejaculatorii zijn gelegen, kan ik onmogelijk begrijpen. Ik vermoed dat voor hen de voornaamste factor is gelegen in 't feit, dat de knobbels, als ze een zekere grootte hebben bereikt (waarvan fig. 1 er een 25 tal te zien geeft), gewoonlijk een grooter of kleiner gedeelte vertoonen, dat in de blaas uitpuilt: de lob van HOME, of zooals historisch juister zou zijn en ik daarom ook in 't vervolg liever zal schrijven: de knobbel van MORGAGNI.

't Zou geen zin hebben om de auteurs op te sommen voor wien de middenkwab nog een steen des aanstoots is. Helaas maar al te vaak komt men in de hedendaagsche tijdschriften nog artikelen tegen, die met grootere of kleinere variaties aldus aanvangen: „Die prostatahypertrophie ist eine im vorgeschrittenen mannesalter auftredende geschwulstbildung,

vorwiegend adenomatöser natur. Da neben unterscheidet man eine fibromyomatöse, sowie eine mischform zwischen beiden. Wichtig ist die tatsache, dasz die wucherung immer von dem mittleren und oberen teil der prostata ausgeht, welcher, zwischen den ausführgängen der samenblasen gelegen, die hintere harnröhre umgreift. Dieser theil der vorsteherdrüse wurde vielfach als mittellappen (Homeschen lappen) bezeichnet, wenn auch die frage, ob er einen eigenen lappen oder nur einen teil des prostatischen gewebes bildet, stark diskutiert war. Es giebt also, wie TANDLER und ZUCKERKANDL nachwiesen, keine hypertrophie der seitenlappen, sondern nur eine mittellappenhypertrophie." [1])

Is 't niet vergeeflijk dat MARQUIS [2]) de „lobe moyen" spottend „une vue de l'esprit" of „une erreur de langage anatomique" noemt. „Eh bien, ce lobe moyen, ce n'est même pas ce trait d'union glandulaire dans son ensemble, c'est seulement ces glandes si petites et si rares qu'elles ne se voyent ni à l'oeil nu, ni à la loupe" ..... „mot bien gros pour des glandes si petites et qui ne peut prêter qu'à l'erreur en adjugeant trois lobes à la prostate."

Hoe op geheel andere wijze de uitpuiling in de blaas verklaard kan worden, komt later nog bij de groeiwijze der knobbels ter sprake.

Ook over 't ontstaan der knobbels uit de urethrale klieren — waarover een aanzienlijke litteratuur bestaat — kan ik hier kort zijn. Wie alléén de verschillende jaargangen van Virchow's Archiv doorbladert vindt daarin een paar tientallen van artikelen over deze zoogenaamde klieren van LITTRÉ. Bij de ontwikkelingsgeschiedenis van de prostaat in hoofdstuk I werd er reeds op gewezen, dat men voor deze buisjes vrij algemeen aan 't criterium vasthoudt dat ze tusschen 't slijmvlies en de spierlagen van de urethra zijn gelegen. Maar nu komt er nog iets bij. Er komen n.l. vooral bij volwassenen en ouderen nog talrijke instulpingen van 't epitheel der urinewegen voor, die gewoonlijk bestempeld worden met den naam van klieren van VON BRUNS. Deze oorspronkelijk-onbeduidende celnesten kunnen soms buisjes vormen en wat veel erger is, aanleiding geven tot de beruchte pyelitis, ureteritis, cystitis en urethritis cystica.

Is 't nu te verwonderen dat, aangezien deze groepjes van cysten ook in de pars prostatica van de urethra voorkomen, door menig onderzoeker óók deze dingen bewust of onbewust in verband worden gebracht met de „prostaathypertrophie"? En is 't daarom niet aan te bevelen om een beetje terughoudend te zijn, wanneer een of ander schrijver voor een bepaald groepje van epitheelbuisjes in 't gebied van de prostaat „home-rule" afkondigt?

Maar deze vraag wordt nog veel ingewikkelder wanneer men niet

1) Deut. Med. Woch. n⁰ 15, 1921. Reeds in 1912 hebben Tandler en Zuckerkandl echter hun oordeel dusdanig veranderd, dat er volgens hen óók vormen van „prostaathypertrophie" voorkomen, waarbij de „gezwellen" niet van den middenkwab, maar van praeexistente klieren aan den blaashals uitgaan. Zie Fol. Urol. Bd. V, VI en VIII.

2) Revue de chirurgie T. XLII. 1912.

meer vasthoudt aan 't boven genoemde criterium en zich aansluit bij hen, die de lobuli van de prostaat, welker uitmonding boven 't zaadheuveltje gelegen is, óók tot de urethrale klieren willen rekenen. In hoofdstuk I werd reeds daarbij opgemerkt dat dezen dan, om consequent te zijn, ook de vrouw een rudimentaire prostaat moeten toekennen. Van „prostaathypertrophie" bij de vrouw rept echter niemand!

De verwarring stijgt nu ten top, wanneer men bij de vergelijkende dierstudie hulp zoekt. Bij verschillende huisdieren (b.v. stier, beer en kater) is er namelijk niet 't minste onderscheid te maken tusschen glandulae urethrales en glandulae prostaticae.

Slechts wanneer men met de hypothetische slotbeschouwing van OUDEMANS [1]) meegaat: „Die accessorischen geschlechtsdrüsen sind aus einer homogenen drüsenschicht entstanden, welche sich rings um den canalis urethralis erstreckte." ..... „Bei den meisten säugethieren haben sich von d(ies)en gl. urethrales aus wahre gl. prostatae entwickelt, indem sich die ersteren über den musc. urethralis hinaus ausdehnten." ..... „Oft degeneriren jedoch die gl. urethrales nach der bildung einer wahren gl. prostata, ein zustand, der am häufigsten vorkommt." — heeft men kans een weg te vinden in dezen doolhof, maar verplicht zich dan ook, om het meergenoemde criterium te eerbiedigen. Zoolang er geen streng onderscheidend kenmerk [2]), 'tzij histologisch, 'tzij histochemisch, gevonden wordt, is 't zeer onvruchtbaar om hier nog langer over te twisten. [3])

Thans zullen we eens nader beschouwen wat degenen te berde brengen, voor wien de knobbelvorming uitgaat van peri- of paraurethrale klieren of van accessoire klieren. In het vorige hoofdstuk werd reeds vermeld, dat al deze klierbuisjes gelocaliseerd worden in dat gedeelte van de urethra prostatica dat tusschen 't zaadheuveltje en den blaashals is gelegen. JORES, MOTZ en PEREARNEAU, TANDLER en ZUCKERKANDL noemde ik ook reeds als voorvechters dezer nieuwe leer. Tevens werd opgemerkt dat vooral de operatie volgens FREYER een grooten invloed had op de snelle verbreiding dezer paradoxale theorie. Er moest en er zou een verklaring gezocht worden voor 't feit, waarom de knobbelige afwijking zich zoo gemakkelijk uit het achterblijvende normale ge-

---

1) l. c. blz. 12.

2) 't Al of niet voorkomen van corpora amylacea mag, daar deze ook b.v. in hersenen, longen, allerlei cysten en vooral in urethrale klieren, gevonden worden, allerminst daarop aanspraak maken. 't Feit dat ze ook bij de vrouw in meergenoemde klierbuisjes worden aangetroffen, legt aangaande deze vraag zeker geen gewicht in de schaal.

3) Dit geldt ook voor de onderscheiding van 't „hypertrophische "gedeelte en 't „niet-hypertrophische". Ik heb mijzelf vaak genoeg op de proef gesteld om te durven volhouden, dat geen der door de verschillende onderzoekers opgesomde fijnere onderkenningsteekenen op den duur steekhoudend is. Enkel en alleen 't aspect met 't bloote oog en met zwakkere vergrootingen (zoodat men 't overzicht niet verliest) toont een min of meer duidelijk verschil tusschen de knobbels en de rest van de prostaat. Als voorbeeld ervan, hoe ook de zeer ervaren onderzoeker er in kan loopen, verwijs ik naar fig. 145 op tafel XXVIII in Borst: die Lehre der geschwülsten. Met den besten wil van de wereld kan ik hier niets „hypertrophisch"'s aan ontdekken.

deelte der prostaat liet uitpellen. De grootere aandacht, die toen van verschillende zijden aan de ziekelijk-veranderde voorstaandersklier werd gewijd, droeg spoedig vruchten. Men merkte, dat er eigenlijk geen diffuse „prostaathypertrophie" bestond en dat de topographie der knobbels vrijwel altijd eender was. 't Hing slechts van de grootte der knobbels af, hoeveel er nog van de platgedrukte normale kliergedeelten overbleef. De knobbels waren steeds gezeteld rondom de urethra, tusschen zaadheuveltje en blaashals. En aan de praeparaten, die door de heelkundigen werden uitgepeld, stelde men dan ook vast, dat 't prostatische gedeelte van de pisbuis in zijn geheel was weggenomen met een aantal knobbels eromheen. In musea voor ziekelijke ontleedkunde en in heelkundige klinieken werden deze praeparaten opgesteld met een gummibuisje of katheter in de urethra, om deze verhoudingen goed te doen uitkomen. Maar 't voornaamste wat men er aan opmerkte was, dat de ductus ejaculatorii niet mee waren weggenomen.

Hoe kon men deze feiten nu verklaren? Wel ligt 't niet voor de hand, was 't antwoord, dat deze circumscripte, steeds op dezelfde plaats gelegen knobbels van geheel afzonderlijke klierbuisjes uitgaan, die niets met de eigenlijke voorstaandersklier te maken hebben? Zoo gezegd, zoo gedaan. En meteen waren dan ook geincrimineerde submuceuse kliertjes in dwarse en overlangsche doorsneden van de pars prostatica van de urethra aan te wijzen. Tevens werd langzamerhand de middenkwab onschuldig verklaard aan 't haar ten laste gelegde feit, dat zij door buitensporigen groei den sphincter internus naar boven en naar achteren zou schuiven en dat zij als een knobbel van MORGAGNI in de blaas zou gaan uitpuilen.

Toch was er nog één duister punt, dat sommigen deed aarzelen om zich bij deze nieuwe zienswijze geheel aan te sluiten. Immers, wel was nu volgens hen 't ontstaan der uitpuilingen aan 't orificium van de blaas plausibel geworden, maar moest men nu ook de knobbels, die in 't gebied der zijkwabben liggen op ééndere manier ontstaan denken?

Degenen [1]), die naar de allerkleinste knobbeltjes in dat gebied gezocht hadden, moesten toch bekennen, dat deze hier niet van submuceuse kliertjes uitgingen, maar van buisjes, die links en rechts van de urethra, ter hoogte van 't zaadheuveltje „in" 't spierweefsel waren gelegen en volgens RIBBERT „offenbar von gleichen charakter wie die übrigen hier entspringenden" prostaatkliertjes waren; „sie nehmen zwar eine gesonderte stellung ein, sind aber doch prostatadrüsen im engeren sinne."'

Daarom stelde RIBBERT voor om aan deze lobuli den naam van urethrale prostaatklieren te geven. TANDLER en ZUCKERKANDL [2]) noemden beide soorten accesoire klieren, maar raadden aan om deze verschillende eenheden van elkaar te blijven onderscheiden. De meesten [3]) echter maak-

---

1) Ciechanowski en Ribbert. zie blz. 50.

2) Fol. Urol. Bd. VI en VIII.

3) vgl. b.v. Aschoff: Lehrbuch 1921. Legueu: Traité chir. d'Urol. 1920.

ten geen onderscheid en noemden alles door elkaar: peri- of para-urethrale klieren, zooals ook JORES [1]) had gedaan. Hiertegenover meen ik op grond van de volgende feiten een ander standpunt te moeten innemen.

1° Geenszins is m. i. aangetoond, dat de kliertjes in 't gebied van den blaashals (zie o. a. RIBBERT fig. 2 en 3, SIMMONDS [2]) fig. 4 en fig. 7 in dit proefschrift) 't uitgangspunt zouden zijn van de eventueel in dit gebied gelegen knobbels. Ik heb deze kliertjes bij mijn praeparaten zeer vaak nagegaan, zoowel bij normale als bij ziekelijk-veranderde prostaten en kan maar niet begrijpen, waarom 't geen gewone urethrale klieren zouden zijn. De buisjes van de steeds sterker uitpuilende knobbel van MORGAGNI kunnen tenslotte vlak onder 't slijmvlies komen te liggen, zoodat ze dadelijk aansluiten aan de daar liggende urethrale klieren. Dit mag toch geenszins tot de samenhoorigheid dezer twee groepen van buisjes doen besluiten.

2° 't Feit, dat 't me nooit gelukt is, om van de urethra uit de knobbels van MORGAGNI op te spuiten, pleit m. i. óók wel eenigszins voor de meening, dat deze submuqueuse kliertjes (die door ALBARRAN „groupe sous-cervicale" werden genoemd) niets met de „prostaathypertrophie" te maken hebben. Want deze kliertjes konden net zoo goed bij prostaten met als zonder knobbels worden geinjiceerd.

3° Noch bij 't materiaal der obducties, noch bij dat der prostatectomiën (te samen 300 stuks) heb ik ooit een uitpuiling in de blaas aangetroffen, zonder dat er óók knobbels aanwezig waren in 't gebied van de prostaat zelf [3]). Wel vaak omgekeerd. Er is dus niets tegen om op dit feit alléén 't vermoeden uit te spreken, dat de uitpuiling een gevolg is van de lager gelegen afwijking.

4° De door RIBBERT aangewezen plaatsen, vanwaar de knobbels in 't gebied der prostaat zelf zouden uitgaan, stemmen niet geheel overeen, met die, waar door mij de allerkleinste knobbeltjes werden gevonden. Wie de teekeningen N° 4, 5, 6 en 7 van RIBBERT met mijn reproducties van foto's, fig. 4, 5 en 6, vergelijkt, moet toegeven, dat er soms nog klierbuisjes gelegen zijn tusschen de knobbeltjes en het, ter hoogte van 't zaadheuveltje, hoefijzervormige lumen van de urethra. In tegenstelling met RIBBERT zou ik daarom bij een normale voorstaandersklier, 'tzij niet-, 'tzij wel opgespoten (zie fig. 3 en fig. 8), niet met zekerheid durven aanwijzen, van welken prostaatlobulus precies 't allereerste begin der afwijking zou zijn uitgegaan. Daarom lijkt 't me ook niet gewenscht om met RIBBERT

---

1) Virchow's archiv. Bd. 135. 1894.

2) Frankf. Zeitschr. f. Path. XXI 1918.

3) Ik zonder hier even uit de gevallen van zgn. „prostaatatrophie", die, zooals reeds meermalen werd opgemerkt, thans algemeen als kleine „hypertrophie" worden beschouwd (zie b.v. n⁰ 1 en n⁰ 15 op de afbeelding bij Remijnse N. T. v. G. 1ste H. n⁰ 25) en waarop ik later nog nader zal ingaan.

van „urethrale prostatadrüsen" te spreken, maar volmondig te bekennen dat de „prostaathypertrophie" uitgaat van de prostaat zelf.

5° Wanneer de knobbels een zekere grootte hebben bereikt, strekken zij zich spoedig ook lager dan 't zaadheuveltje uit.

6° Verder gaat 't toch niet aan om naar analogie van zekere toestanden bij andere organen (b.v. lever, milt, borstklier enz.) zoo maar in 't wilde te gaan spreken van „accessoire klieren". Wat de prostaat betreft ontbreken daarvoor gezaghebbende anatomische of embryologische waarnemingen.

Steunend nu op deze gegevens zou ik mijn eigen opvatting over 't ontstaan der afwijking aldus willen formuleeren: de zoogenaamde „prostaathypertrophie", die gekenmerkt is door omschreven knobbels in de buurt van het bovenste gedeelte der pisbuis — waarvan vaak een deel in de blaas uitpuilt — gaat altijd van *de zijkwabben van de voorstaandersklier zelf uit.*

In een volgende gedeelte van mijn onderzoek zal nog een verder argument voor deze stelling ter sprake komen.

d) *Over de heelkundig verwijderde praeparaten.* Ik wil thans 't resultaat meedeelen van 't onderzoek van 120 praeparaten, zooals deze volgens de door de Utrechtsche heelkundigen algemeen gebruikelijke, suprapubische, transvesicale prostatectomie worden verwijderd. De afzonderlijke waarnemingen zijn te vinden in tabel B.

In de eerste plaats treft daarbij — in de litteratuur wordt er te weinig op gewezen — een allermerkwaardigste éénvormigheid, zooals fig. 1 zeer duidelijk te zien geeft. Deze 25 exemplaren, van voren gezien, vertoonen allen een grootere of kleinere, eenigszins bolvormige, gedaante, die, min of meer duidelijk, uit een linker en rechter helft bestaat en die van boven een grooter of kleiner aanhangsel draagt. Van achteren gezien, zou men opmerken, dat er aan den benedenkant een diepe groeve is tusschen rechts en links en dat 't aanhangsel of met de eene of met de andere helft of met beiden één geheel vormt. 't Spreekt vanzelf dat 't aanhangsel beantwoordt aan dat gedeelte, dat in de blaas uitpuilde: de knobbel van MORGAGNI. Zeer vaak treft men trouwens om dezen knobbel, die allerlei vormen kan vertoonen, eenige spierflarden aan, die door velen voor een stuk van de verscheurde inwendige kringspier, maar beter volgens mij voor vezels der blaasmusculatuur worden gehouden. Ook aan de oppervlakte der beide helften vindt men gewoonlijk vezelbundels, die uit spier- en bindweefsel bestaan. En eindelijk steekt soms, aan den achterkant, uit bovengenoemde groeve, een stuk van het afgescheurde slijmvlies van de urethra naar buiten. Wanneer men nu een aantal dwarse sneden aanlegt krijgt men ongeveer overal een beeld te zien, zooals fig. 9 vertoont. Dadelijk springt de enorme verwijding van de pisbuis, in voor- en achterwaartsche richting, in 't oog. En bizonder fraai ziet men, dat 't geheele praeparaat is opge-

bouwd uit klierweefsel — hier papillaire woekeringen, daar cysteuse verwijdingen vertoonend — dat door de strooken van spier- en bindweefsel een annulaire rangschikking aanwijst. Aan den rand vindt men hier en daar te midden van het spier- en bindweefsel een corpus amylaceum liggen, het beste bewijs ervoor, dat deze randstrook deel uitmaakte van de rest der door deze knobbelvormige aandoening platgedrukte voorstaandersklier.

Verder valt nog op de onregelmatige inham aan den onderrand van het praeparaat, vertegenwoordigend de plaats waar de ductus ejaculatorii hebben gezeten en ten slotte nog 't merkwaardige feit — in de litteratuur te weinig vermeld — dat er vóór de urethra geen doorsneden van knobbels van klierbuisjes te zien zijn. [1])

Houdt men aan deze summaire beschrijving vast, dan ziet men óók in de praeparaten, die een min of meer afwijkenden vorm vertoonen, steeds 't zelfde type terug. Zeer vaak b.v. treft men een zgn. „open" vorm („en fer à cheval") aan. 't Eenige verschil is, dat hierbij het vóór de urethra gelegen spier- en bindweefsel en dat dus ook eigenlijk niets met de afwijking te maken heeft, is achtergebleven. [2])

Verder ontmoet men vormen, waaraan men zich, doordat ze bij de operatie grootere moeilijkheden opleverden en slechts bij gedeelten konden verwijderd worden, niet zonder veel moeite kan orienteeren. Vooral ook omdat de verschillende deelen, als ze van den knellenden druk van 't omgevende spierweefsel bevrijd zijn, volumineuser worden en bovendien — ter conserveering in 10% formol gelegd — vocht opnemen. [3])

Ten slotte blijkt, bij nauwkeurie waarneming, soms een min of meer aanzienlijk gedeelte van het normale klierorgaan, soms een stuk van één of beide ductus ejaculatorii en enkele malen zelfs het orgaan in zijn geheel, mee verwijderd te zijn. Dit laatste treft men vooral aan bij kanker van de prostaat, maar ook wel bij chronische ontsteking daarvan. 't Spreekt van zelf dat daarom voor de prognose ieder praeparaat, na een prostatectomie, nauwkeurig mikroskopisch dient onderzocht te worden.

Als bijkomstigheden dienen nog vermeld te worden, dat het lumen van de urethra niet altijd alléén in voor-achterwaartsche richting gerekt blijkt te zijn, maar door de sterkere ontwikkeling der knobbels van links of rechts of achter of van de knobbel van MORGAGNI, een min of meer samengestelden vorm kan vertoonen.

---

[1]) Ik trof slechts een paar maal, bij zeer groote vormen, óók vóór de urethra gelegen knobbels aan. Toch is ook daarbij meestal nog goed te zien dat een sagittale strook van spier- en bindweefsel de knobbels van links en van rechts scheidt. Zie b.v. ook fig. 7 bij Simmonds (l. c. blz. 56).

[2]) Terecht wordt er dan ook door sommige chirurgen op gewezen, dat een „open" vorm een brevet van degelijkheid aan de prostatectomie geeft.

[3]) Ik vond vóór en na fixatie een verschil in gewicht van 2,5—5 procent. Na langen tijd in formol gelegen te hebben, schrompelen de praeparaten en worden weer lichter.

Verder vindt men vaak aan de oppervlakte zeer kleine, bijna-losliggende knobbeltjes („corps sphéroides"), waarbij de mogelijkheid, dat zij door den uitpellenden vinger achtergelaten zouden kunnen worden, geenszins is uitgesloten (zie fig. 1.) Drie maal was ik in de gelegenheid om het operatieterrein, kort na de prostatectomie, nauwkeurig te onderzoeken. In twee dezer gevallen bleken inderdaad nog een paar kleine spherische lichaampjes in 't bed van het verwijderde gedeelte aanwezig te zijn. Dit komt dus waarschijnlijk meer voor dan men in de litteratuur vindt aangegeven. Wellicht kunnen deze kleine, tusschen de spierlagen gelegen, knobbeltjes later grooter worden. Toch schijnt 't uiterst zelden voor te komen, dat deze knobbels weer urineklachten gaan geven. Evenwel door sommigen [1]) zijn recidieven van „prostaathypertrophie" na prostatectomie beschreven, die door anderen wat al te bout tot kunstfouten werden bestempeld.

Wanneer men een dwarse schijf neemt uit een bij de lijkopening verkregen „hypertrophische" prostaat, kan men deze buitengewoon gemakkelijk, als uischalen, in circulaire lagen verdeelen, wier excentrisch middenpunt achter de gleufvormige pisbuis is gelegen en waarin de grootere en kleinere spherische lichaampjes min of meer los van elkaar blijken te liggen. Zie figuur 10. Dit feit — waarover ik nergens iets vermeld vond — is m. i. voor de vraag hoe de afwijking zich uitbreidt van zeer groot belang. Bij de uiteenzetting van mijn opvatting over de groeiwijze zal ik daar nader op terugkomen.

Groote verwarring bestaat er omtrent de inwendige kringspier bij de „prostaathypertrophie". Vroeger was de voorstelling zóó, dat de knobbels den sphincter naar boven toe zouden dringen; sinds men echter de knobbels van MORGAGNI ter plaatse uit de („peri-")urethrale klieren wil laten ontstaan, meent men vrij algemeen, dat de kringspier naar achteren wordt gedrongen. Ik ben echter stellig overtuigd, dat 't spierweefsel, dat door verschillende auteurs (zie afbeeldingen o. a. bij TANDLER & ZUCKERKANDL en RIBBERT) als kringspier wordt aangewezen, eenvoudig tot de vezels van de blaasmusculatuur behoort. Is 't trouwens te verwonderen dat de enorme rekking en misvorming van den wand van de pisbuis, en vooral ook de uitpuiling in den blaashals, die soms den heelen driehoek van LIEUTAUD kan innemen, 't terugvinden van de achterlip van den sphincter schier onmogelijk kan maken?

In het eerste hoofdstuk is er bovendien op gewezen, dat er omtrent de inwendige kringspier geenszins éénstemmigheid heerscht. Dengenen, die in haar niets anders dan een als 't ware geheel los-liggend elastiek ringetje zien, zij de lezing der reeds oudere, maar degelijke beschrijving

---

[1]) Lungert b.v. nam 3 recidieven waar (geciteerd naar Hirt: Berl. Kl. W. n⁰ 21. 1920). Zie voor oudere gevallen b.v. de dissertatie van Goudvis 1913 Amsterdam.

van PETTIGREW [1]) aanbevolen. Zijn résumé luidt aldus: „The fibres of the sphincter are continuous with the oblique and very oblique spiral fibres of the urethra and the bladder," Aangezien ik nu meermalen juist bij praeparaten, die een vrij aanzienlijken knobbel van MORGAGNI vertoonden, gladde spiervezels heb gevonden, tusschen de buisjes van dezen en 't slijmvlies van de urethra (zie fig. 7), aangezien dus meermalen de gerekte achterlip van den spincter ter eigener plaatse werd teruggevonden, meen ik dit belangrijke feit als een verder argument tot staving der aan 't eind van de bespreking van 't obductiemateriaal neergeschreven stelling, te mogen toevoegen.

Eindelijk dient nog een enkel woord gezegd te worden over de mikroskopische bizonderheden, die menig onderzoeker tot verklaring niet alleen van de formale maar ook van de causale genese hebben verleid. Sommigen vestigden hun aandacht voornamelijk op de ontstekingshaardjes, (niet te verwarren met lymphoide weefsel [2]), anderen lieten zich meer door de cysteuse verwijdingen imponeeren. Terwijl de eenen 't spier- en bindweefsel op den voorgrond plaatsten [3]), zagen anderen in de enorme hoeveelheid der klierbuisjes een reden om aan hyperplasie te denken. Zeer velen hielden, meer steunend op 't makroskopische dan op 't mikroskopische aspect [4]) en vooral ook op de vergelijking met volgens hen soortgelijke afwijkingen in andere organen (b.v. de borstklier), de heele afwijking voor een gezwel, terwijl anderen, met 't geestesoog vooral gericht op den door ouderdom vermoedelijk gewijzigden invloed der testikels, aan een vicarieerende hyperplasie de voorkeur gaven. Geen der voorgeslagen nieuwe namen: fibroadenoom, pseudoadenoom, struma enz. vermocht tot nog toe burgerrecht te verkrijgen.

De reden waarom vroeger veel meer dan thans gewag werd gemaakt van knobbels, die louter uit spier- en bindweefsel bestaan, vindt, dunkt me, een gemakkelijke verklaring in 't feit, dat vroeger voornamelijk de uitpuiling alléén aan een mikroskopisch onderzoek werd onderworpen en 't spreekt toch van zelf dat deze vaak voor een groot deel uit de hypertrophische spierbundels van de blaas moet bestaan.

Maar er komen ontegenzeggelijk overal tusschen de spherische lichaampjes, die uit doorsneden der buisjes en blaasjes zijn opgebouwd, óók knobbeltjes voor die uit spier- en bindweefsel bestaan (zie b.v. fig. 9). Aangezien ik echter nooit een praeparaat heb onderzocht, dat uit louter zoogenaamde „fibromyomen" (waaraan meent men toch hun tumorkakarakter te herkennen?) bestond, sluit ik mij gaarne aan bij hen, die meenen, dat beide vormen in elkaar kunnen overgaan. Of de spier- en bind-

1) Philos. Trans. of the R. S. of London. Vol. 157. 1868.

2) zie blz. 23.

3) zie o. a. de dissertatie over „prostaathypertrophie" van de Monchy, Leiden 1901.

4) zie ook: noot blz. 54.

weefselknobbeltjes dan echter als begin- of eindstadia moeten worden opgevat, heb ik niet kunnen uitmaken. Evenmin of de knobbels tijdens 't leven kleiner kunnen worden of stil kunnen staan in groei. Mijn eigen oordeel over den mikroskopischen bouw der afwijking, wil ik nog opschorten, totdat ik aan de hand van een grafische voorstelling (fig. 11) mededeeling heb gedaan omtrent eenige verdere bevindingen. Tevens zal ik dan mijn opvatting over de groeiwijze samenvatten. Mijn meening over de causale genese echter zal pas ter sprake komen, nadat ik eerst nog de „prostaathypertrophie" bij dieren heb behandeld.

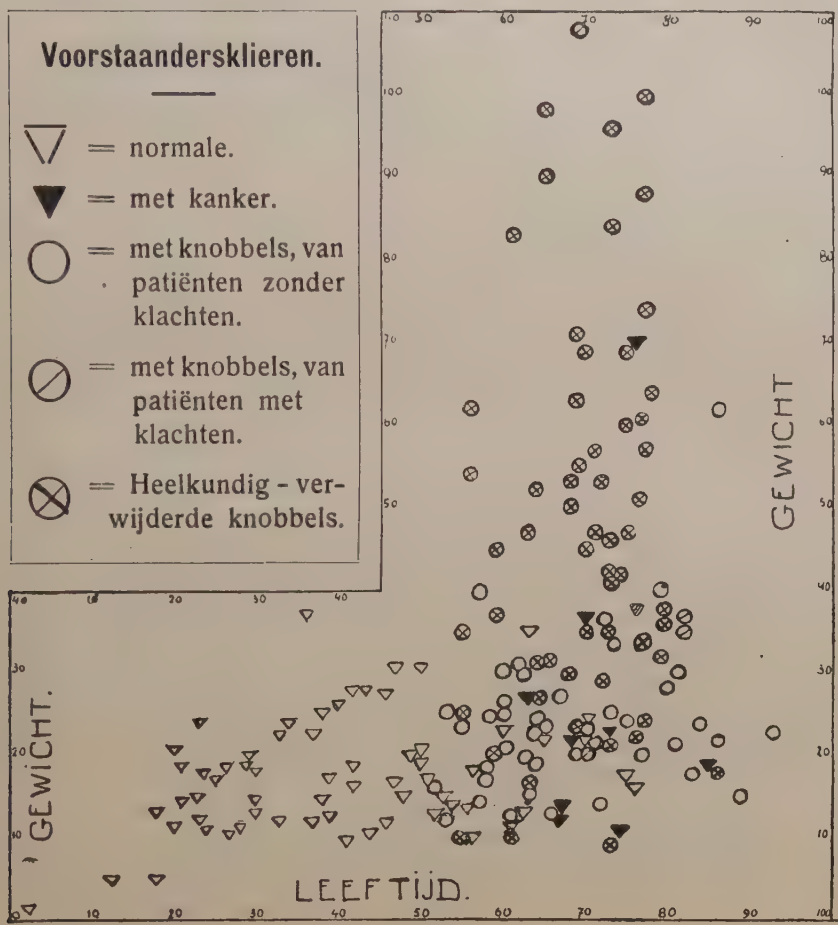

Fig. 11.

e) *Over het gewicht en de veelvuldigheid.* Men vindt in de litteratuur geen nieuwere aangiften omtrent de frequentie der „prostaathyper-

trophie". Aangezien de oudere opgaven — zooals in 't tweede hoofdstuk werd medegedeeld [1]) — geenszins éénsluidend zijn, zoo leek 't me nuttig om dit nog eens aan mijn obductiemateriaal [2]) na te gaan. Voornamelijk dáárom, omdat ik vooral naar de allerkleinste knobbels, die bij de lijkopening waarschijnlijk vaak over 't hoofd worden gezien, had gezocht. Bovendien was me, reeds geruimen tijd, voordat ik 't artikel van SIMMONDS [3]) las, opgevallen, dat er ook in kleine prostaten knobbels voorkwamen. Daarom werd bij alle obducties in de jaren 1917 en 1918 het gewicht der voorstaandersklier bepaald. En ditzelfde werd gedaan met de heelkundig verwijderde praeparaten, omdat uit verschillende mededeelingen gebleken was, dat óók een kleine knobbelvormige aandoening de hevigste klachten kon geven en dat de gevallen van prostaatatrophie of „prostatisme sans prostate" als „miniatuurhypertrophiën" moesten worden beschouwd. Ten slotte werd een onderzoek ingesteld naar de veelvuldigheid van gevallen van kanker, omdat ook daarover in de litteratuur wijd uiteenloopende meeningen te vinden zijn.

Al deze waarnemingen zijn in de tabellen A en B opgeteekend en bovendien in het diagram aanschouwelijk voorgesteld. Uit deze grafische voorstelling laten zich nu gemakkelijk een aantal merkwaardige feiten aflezen.

Vooreerst ziet men duidelijk den invloed van de puberteit. De voorstaandersklieren vertoonen plotseling een snelle toename in gewicht.

Vervolgens valt op dat 't gewicht der volwassen voorstaandersklieren een sterke individueele schommeling vertoont. 't Gewicht van de eene is soms meer dan 't drievoud van dat van een andere. Dit is aan verschillende factoren toe te schrijven en zeker niet aan den persoonlijken aanleg alleen. Als men b.v. Tab. A n° 58, de buitengewoon groote voorstaandersklier (37 gram!) van een goed- en krachtig-gebouwde, gehuwde man, die binnen enkele dagen aan buikvliesontsteking, tengevolge van de doorbraak van een zweer in den twaalfvingerigen darm, bezweek, vergelijkt met Tab. A n° 41, de buitengewoon kleine voorstaandersklier (9 gram!) van een sterkvermagerden, langzaam-uitgeteerden phthisicus, zal men niet aarzelen om aan te nemen dat er naast een individueel verschillende aanleg, óók een accidenteele involutie van de prostaat kan voorkomen. Waarschijnlijk én door inactiviteit én door uitputting.

Verder is er een duidelijke toename van gewicht met den leeftijd waar te nemen. 't Berekende gemiddelde gewicht is resp. in het derde, vierde en vijfde decennium ± 16, ± 17 en ± 20 gram. Er is dus tot

---

1) Zie blz. 31.

2) Dit is geenszins abnormaal te noemen, doordat er b.v. in het Pathologisch Instituut speciaal veel oudere mannen zouden worden geschouwd.

3) Frankf. Z. f. Path. XXI. blz. 178. 1918.

dusver wel iets waars in de Fransche bewering [1]): „nous tenons pour normal, que la glande s'accroît avec l'âge."

Bij de vergelijking van de eigen-getallen met die van een ander onderzoeker komen er behalve bovengenoemde factoren nog twee andere in 't geding, n.l. is de klier vóór of na fixatie gewogen en wat is er precies gewogen? Want zooals boven [2]) reeds werd opgemerkt is de gefixeerde prostaat in den beginne 2,5—5% zwaarder dan de niet gefixeerde en 't spreekt van zelf dat 't verschil maakt of men de voorstaandersklier al of niet vrij praepareert en hoeveel men van den blaashals, zaadblaasjes en ductus deferentes meê weegt.

In het eerste hoofdstuk werd reeds gezegd [3]) dat Fransche onderzoekers (b.v. ALBARRAN, DELBET, TESTUT) hoogere getallen opgeven dan Duitsche. Gewoonlijk 20—25 gram. Maar we hebben nu wel gezien, dat er vele mogelijkheden zijn om dit verschil te verklaren. De met de mijne overeenkomstige gewichten in derde, vierde en vijfde decennium zijn resp. bij SIMMONDS, [4]) (die over een grooter materiaal beschikte) 15, 16 en 17 gram.

Na het vijftigste jaar ziet men nu in 't diagram plotseling de „hypertrophiën" optreden en naar mate den leeftijd in aantal toenemen. Van de ± 70 onderzochte voorstaandersklieren der lijkopeningen, waarvan er, voorzoover ik kon nagaan, slechts 10% klachten tijdens het leven hadden gegeven, bleken resp. in het zesde, zevende, achtste en negende decennium niet minder dan 54, 75, 79 en 90% grootere of kleinere, typisch-gelocaliseerde knobbels te vertoonen. Er bestaan in de litteratuur geen recente gegevens om deze getallen mee te vergelijken. Ik kan slechts opmerken dat deze cijfers, de oudere, ook thans nog vaak aangehaalde (b.v. van ALBARRAN 35%; van SOCIN 30% [5]) belangrijk overtreffen. [6])

Nog merkwaardiger worden deze getallen, wanneer men bedenkt, dat van degenen tusschen 50 en 70 jaar, die bij de inwendige schouwing niets van „prostaathypertrophie" vertoonden, geenszins — aangezien immers de veelvuldigheid evenredig aan den leeftijd toeneemt — kan aangenomen worden, dat zij, als ze langer geleefd hadden, van de zonderlinge aandoening zouden gespaard gebleven zijn. De hier of daar ter loops geuite meening, dat wel haast geen grijzaard aan de „prostaathypertrophie" ont-

---

1) Veszpremi: Folia Urologica V, 1911. Paris: Thèse de Paris 1914.
2) Zie noot 3 blz. 58.
3) blz. 17.
4) Zie blz. 56.
5) Zie ook blz. 31.
6) De voornaamste réden daarvan moet gezocht worden in 't feit, dat ik speciaal naar de allerkleinste knobbels heb gezocht.

komt, mag dus gerust naar de letter worden opgevat. [1]) Evenwel 't aantal van hen, die daar tevens bezwaren van ondervinden schijnt naar verhouding zeer gering te zijn.

Ter verklaring van 't feit, dat 't getal der voorstaandersklieren, waarin knobbels gevonden werden, zoo groot is, kan ik slechts aanvoeren, dat ik vooral ook aan de zeer kleine knobbels, die vermoedelijk vaak over 't hoofd worden gezien, bizondere aandacht heb gewijd. Vaak immers springen deze pas duidelijk in 't oog, wanneer men de voorstaandersklier na geruimen tijd in 10% formol te hebben gelegen doorsnijdt, soms ook pas, nadat er dunne dwarse coupes, *ter juister plaatse,* door de geheele voorstaandersklier zijn aangelegd.

Men ziet verder in 't diagram, dat er, al is boven 50 jaar een sterke toename van 't gemiddelde gewicht waar te nemen, toch verschillende voorstaandersklieren met en zonder knobbels gevonden worden, wier gewicht 20 gram niet te boven gaat. Daaruit blijkt, dat men op 't gewicht alléén onmogelijk 't bestaan van een „hypertrophie" kan aannemen of verwerpen.

Ten slotte heb ik te weinig voorstaandersklieren zónder knobbelige afwijking in zesde, zevende en achtste decennium kunnen onderzoeken, om evenals SIMMONDS, in 't dalen van 't normale gewicht boven 50 jaar een seniele involutie te kunnen zien. 't Is gevaarlijk om de cijfers alléén te veel te willen laten vertellen. Wellicht zou hier een histochemisch onderzoek van 't geelbruin pigment (lipofuscine), dat men in oudere voorstaandersklieren zoowel met als zonder knobbels aantreft, en volgens SCHMIDTMANN een zwavelhoudend, zeer veel op melanine gelijkend uitputtingspigment [2]) is, meer licht kunnen ontsteken.

Wanneer we nu in 't diagram de heelkundig-verwijderde praeparaten, [3]) wier gewicht en frequentie natuurlijk niet rechtstreeks met die der obductiegevallen kan vergeleken worden, eens nader bekijken, dan valt daar in de eerste plaats bij op, dat de meeste protatectomiën vallen tusschen 65 en 75 jaar. Verder blijkt dat de gewichten zeer sterk uiteenloopen. Daarbij kan men niet opmerken, dat de knobbels parallel met den leeftijd zouden grooter worden. Wel constateert men 't merkwaardige feit, dat eronder verschillende kleine praeparaten gevonden worden.

Eindelijk ziet men nog, dat er onder de geopereerde gevallen in iets minder dan 10% „kanker" blijkt voor te komen. Uitdrukkelijk zij er daarbij op gewezen, dat ik alleen de exquisiete, niet de zoogenaamde „verdachte" gevallen meerekende. De aangiften in de litteratuur verschillen

---

[1]) Mits men natuurlijk onder „prostaathypertrophie" ook de kleinere en kleinste ontleedkundige afwijkingen wil rekenen.

[2]) Zie o. a. Winkler Julius: Feestbundel Prof. Winkler. 1918.

[3]) Dit materiaal dateert van de periode 1903—1921.

zóóveel, dat 't nutteloos is om de cijfers met elkaar te vergelijken. Alles hangt er maar van af, welke eischen men stelt bij de diagnostiek.

LATTERMANN [1]), die 't materiaal verwerkte van het charité- hospitaal in Berlijn en die op 190 hypertrophiën 13 × kanker zou gevonden hebben, steunt bij deze gegevens slechts op 3 obducties met volgend histologisch onderzoek. Een geval wordt b.v. verder voor kanker gehouden, omdat bij de operatie een schaar moest worden gebruikt. (ALBARRAN [2]) gebruikte bij iedere prostatectomie een schaar om de urethra door te knippen.) De een ziet kans om kanker te diagnotiseeren enkel door digitaal onderzoek, terwijl de ander, al te veel vertrouwend op sommige eigenaardigheden van 't mikroskopische beeld, pathetisch uitroept: is er wel één hypertrophie goedaardig? [3])

ALBARRAN en HALLÉ [4]) geven 14% op. Men bedenke evenwel, dat volgens hen: „la prostate peut être le siège de lésions epithéliales prolifératives diverses, qui conduisent par une série d'intermédiaires de l'hypertrophie bénigne au cancer." YOUNG en GERAGHTY [5]) zeggen daarentegen dat er nooit in een prostaathypertrophie „dégenérescence cancéreuse" voorkomt.

ROGER WILLIAMS [6]) berekende dat van alle kankers 2% op rekening van de prostaat moet gesteld worden, terwijl het „Deutsches Centralkomitee der Krebsforschung [7]) 3½ × zooveel opgeeft. Daarom zeg ik hier met nadruk, dat gevallen waarbij „enkele solide buisjes" — dit treft men zeer vaak aan, óók in zeer dunne coupes — voorkwamen, door mij geenszins als carcinoom werden beschouwd. Ook werd aan den „infiltratieven groei" — aangezien immers vrijwel bij ieder praeparaat, dat een grooteren knobbel van MORGAGNI vertoont, epitheelbuisjes tusschen de spiervezels van de blaas worden aangetroffen — geen beslissende beteekenis toegekend. Slechts wanneer 't type der epitheelcellen belangrijk afweek van de verschillende soorten, die men bij de gewone knobbels waarneemt en tevens alle andere kenmerken aanwezig waren, durfde ik de diagnose: kanker te handhaven.

Een blik op 't diagram toont nu 't merkwaardige feit, dat de meeste kankergevallen tot de kleinere heelkundig-verwijderde praeparaten behooren. Reeds van verschillende zijden in de litteratuur werd daarop gewezen. Ook Prof. DE JOSSELIN DE JONG deelde mij als zijn jarenlange ervaring mede, dat opvallend vaak de prostaten met kanker kleine praeparaten

---

1) Diss. Berlin. 1919.
2) Méd. opér. des voies urinaires. 1909.
3) „Y a-t-il des tumeurs bénignes?" Hock: Zeitschr. f. Urol 1912.
4) Ann. d. mal. d. org. gen. ur. 1900.
5) gec. naar Verhoogen: IIIe Congrès de la soc. intern. d'ur.
6) The natural history of cancer. London. 1908.
7) gec. naar Wolff: die Lehre von der krebskrankheit. 1914.

blijken te zijn. Toch meen ik dat BARTRINA [1]) — die zelf overtuigd is, dat zijn „affirmation va faire scandale" — te ver gaat, waar hij zegt: „le prostatisme sans prostate est un épithélioma de la glande ou de la région prostatique". Want er zijn in de grafische voorstelling verschillende gevallen van kleine heelkundig-verwijderde praeparaten te vinden, waarbij, niettegenstaande mijn tendenz om maligniteit op te sporen, slechts goedaardige knobbels werden gevonden. [2]) De afmeting van de carcinomateuse afwijking in de voorstaandersklier kan soms, zooals n° 61, Tabel B, aanzienlijke afmetingen hebben.

't Feit, dat ik slechts twee maal (Tabel A. N° 106 en N° 124), als toevallige vondst bij de lijkopeningen, kanker van de voorstaandersklier aantrof, terwijl de gevallen, waarbij een begin der ontleedkundige afwijkingen, die voor de „hypertrophie" kenmerkend zijn, gevonden werd, legio waren, kan ik met SIMMONDS [3]) en KÜMMEL [4]) slechts verklaren door aan te nemen dat kanker van de voorstaandersklier de patienten eerder er toe drijft om geneeskundige hulp in te roepen, dan de „hypertrophie".

Over de vraag of een goedaardige afwijking in een kwaadaardige kan overgaan, vermocht ik mij geen oordeel te vormen. Tegen de meening, dat dit zeer vaak 't geval zou zijn, lijkt me, na al 't geen boven is gezegd, gegronde skepsis geboden. Ik kan slechts meedeelen, dat ik in 4 gevallen, Tabel B. N° 61, N° 105 en N° 108 en Tabel A. N° 124, „hypertrophie" en kanker naast elkaar kon waarnemen. [5])

Ten slotte dient nog een enkel woord gezegd te worden over de gevallen, die in de kliniek ongeveer dezelfde verschijnselen geven, maar aan allerlei oorzaken moeten worden toegeschreven. Daaronder heeft, in de laatste jaren, vooral de zoogenaamde „prostaatatrophie" de bizondere aandacht getrokken. Van verschillende zijden [6]) is er n.l. op gewezen, dat sommige gevallen van mictiestoornissen, waarbij geen vergrooting der prostaat wordt gevonden („prostatisme sans prostate" van GUYON), niet aan seniele involutie moeten worden toegeschreven — want de echte ouderdomsatrophie is vermoedelijk van geen beteekenis voor de kliniek — maar aan de vorming van kleine knobbels in den blaashals. Volgens PARIS, die 43 gevallen uit de litteratuur verzamelde, zou 't thans vaststaan, dat de

---

1) Presse médicale N° 53. 1921.

2) Aangezien in Utrecht de prostatectomie als uiterste redmiddel wordt beschouwd, vervalt de eventueele tegenwerping, dat deze gevallen aan lichtvaardige indicatie, of aan de door sommigen aanbevolen „frühoperation" zouden moeten worden toegeschreven. Bekend zij echter, dat tot nog toe geen revisie dezer patienten heeft plaats gehad.

3) l. c. pag. 56.

4) Arch. f. klin. chir. LXXXII, 2.

5) Zie over sarcoom van de prostaat, dat zeldzaam is en gewoonlijk op jonger leeftijd voorkomt, b.v. Conforti e Favento: „il sarcoma della prostata" Fol. Ur. I. 2.

6) Zie voor de uitgebreide litteratuur: Paris. Thèse de Paris. 1914.

„prostaatatrophie" — „une conception essentiellement allemande" — moet opgevat worden als een „petite hypertrophie cervicale." Van Duitsche en Amerikaansche zijde wordt daar eveneens aan geloofd. Sinds deze gevallen volgens de methode van FREYER worden geopereerd en de kleine knobbels met succes worden verwijderd en mikroskopisch onderzocht, valt er trouwens niet meer aan te twijfelen, dat deze kleine knobbeltjes dezelfde structuur vertoonen, dan de gewone „hypertrophische" knobbels. Eenparig neemt men verder aan dat deze cervicale „hypertrophiën" uit de submuceuse kliertjes aan den hals van de blaas zouden ontstaan.

Hiermee kan ik echter geenszins instemmen. Immers 1° bleken bij de gevallen van PARIS de heelkundig-verwijderde knobbeltjes zeer vaak uit 2 of 3 gedeelten te bestaan, m. a. w. zeer waarschijnlijk uit twee zijstukken met of zonder een knobbeltje van MORGAGNI; en 2° vertoonden enkele zeer kleine (± 10 gram) heelkundig-verwijderde praeparaten, die door mij werden onderzocht — en die dus hoogstwaarschijnlijk ook tot de „miniatuur-hypertrophieën" mochten gerekend worden — met min of meer duidelijkheid het type, zooals dat op fig. 1 is afgebeeld of het type „en fer à cheval".

Naar analogie van mijn opvatting omtrent den oorsprong der grootere knobbels wil ik daarom PARIS' oordeel niet deelen, maar de overtuiging uitspreken, dat ook deze kleinere „hypertrophiën" van sommige lobuli der prostaat zelf haar uitgangspunt nemen.

Over de vraag, waarom deze kleine knobbels zoo veel last kunnen veroorzaken, heb ik mij geen duidelijke voorstelling kunnen vormen.

Naast deze „prostaatatrophiën" komen nog gevallen in de kliniek voor, die, hoewel ze dezelfde klachten geven als de „prostaathypertrophie", waarschijnlijk moeten toegeschreven worden aan vernauwingen ten gevolge van oude luetische, tuberculeuse of andere schrompelingsprocessen. Vooral ook zij men op blaasverlammingen, steenen en fibrineuse ontstekingen bedacht. Tot slot zij nog gewezen op de mededeelingen in de litteratuur, dat er aan den hals van de blaas nog een soort van klepvorming kan voorkomen („luette vésicale hypertrophiée", „col en entonnoir", „blasenhalskappe"), die óók de verschijnselen der „prostaathypertrophie" min of meer volkomen kan nabootsen. [1])

f) *Over de groeiwijze.* Nadat alle bevindingen, zoowel aan 't obductiemateriaal als aan 't chirurgische zijn medegedeeld, kan ik een samenvattend oordeel uitspreken over de formale genese der „prostaathypertrophie".

Aan 't einde van de beschrijving der al of niet opgespoten voorstaandersklieren van de obducties (blz. 56) heb ik de eerste mij gestelde vraag: vanwaar gaat de afwijking uit, meenen te mogen beantwoorden met: van

---

[1]) Zie o. a. Brommer: Virch. Arch. 227.

de zijkwabben van de prostaat zelf. Bij de bespreking van 't chirurgische materiaal werd daar als verder argument tot staving dezer stelling aan toegevoegd, dat in sommige gevallen de achterlip van de inwendige kringspier aangetroffen werd tusschen het slijmvlies van den blaashals en de spherische lichaampjes van den knobbel van MORGAGNI. Daar komt nu nog iets bij.

Wanneer men eens de allerkleinste knobbels, fig. 4, fig. 5 en fig. 6 bekijkt, zal men er wel in willen toestemmen, dat deze zich aanvankelijk naar alle kanten even sterk uitbreiden. Ik heb dit bij een paar praeparaten trouwens aan dwarse en frontale coupes gemeten. Evenwel wanneer men bij de rechter knobbels van fig. 5 en fig. 6 nog eens nauwkeuriger toeziet, zal men opmerken, dat daar reeds een begin te zien is van de verdere differentieering, die bij grootere aandoeningen zoo sterk in 't oog springt, n.l.: de vorming der „corps sphéroides." Zonder daar dieper op in te gaan, zij slechts opgemerkt, dat de in den beginne zuiver expansieve groei dus waarschijnlijk vrij spoedig een wijziging ondergaat. Bij knobbels die weer wat grooter waren en dan al uit 2 of 3 spherische lichaampjes bleken te bestaan, was de primitieve bolvorm nu ook onregelmatiger [1]) geworden. Tegelijkertijd begon dan de ter hoogte van 't zaadheuveltje hoefijzervormige urethra een min of meer gerekten vorm aan te nemen.

Bij gevallen, waar de knobbelvormige afwijking nu nog grooter was, traden thans behalve links en rechts van de thans gleufvormige urethra, óók achter deze kleine spherische lichaampjes te voorschijn. Zie figuur 12. De geheele aandoening geleek dus nu al — terwijl er nog niets van een uitpuiling in de blaas te zien was — op 't type, zooals dit voor de chirurgische praeparaten is beschreven.

En is dit nu niet een laatste krachtig argument voor mijn opvatting, dat de knobbel van MORGAGNI niet uit de submuqueuse klieren aan den hals van de blaas ontstaat, maar een directe voortzetting is uit de beide zijknobbels en dus uit de zijkwabben van de prostaat zelf?

Wie de verhouding kent tusschen den bodem van de blaas en de normale voorstaandersklier, weet dat de vrij sterk naar voren toe hellende bovenvlakte van de prostaat vlak tegen den achterwand van de blaas aanligt. Spreekt 't nu niet vanzelf, dat, zoo gauw de achter de urethra gelegen spherische lichaampjes wat grooter worden, de bodem van de blaas (of zoo men wil de hals van de blaas) er dadelijk mee gemoeid zal zijn?

Dit is inderdaad 't geval. Terwijl de beide groeiende zijknobbels langzamerhand het normale prostaatweefsel verdringen, waarbij een steeds dikker laag van spier- en bindweefsel rondom de knobbels gevormd wordt en waarbij de pisbuis steeds meer in voor-achterwaartsche richting gerekt

---

[1]) Bovendien bedenke men de mogelijkheid dat er op verschillende plaatsen tegelijk in de zijkwabben primaire woekeringen der buisjes kunnen ontstaan.

wordt, ontstaat er tegelijkertijd een heffing of uitpuiling aan den achterwand van den hals van de blaas. En zóó ontstaat er een gevecht op leven en dood tusschen de aanvallende knobbels en de weerstand biedende spiervezels. Wanneer men een blik werpt op figuur 1 en opmerkt, dat er geen twee uitpuilingen precies op elkaar gelijken, begrijpt men de hitte van dezen strijd. Daarbij bedenke men dat de knobbels door hun topographie een zeer gunstige stelling innemen. Aangezien immers [1]) sommige longitudinale vezels van de blaas naar de oppervlakte van de voorstaandersklier verloopen, andere, te samen met de vezels van 't trigonum, naar de urethra, zoo spreekt 't van zelf, dat een deel der spiervezels al van den beginne af uitgeschakeld is, terwijl een ander deel door de vaak enorme rekking van de urethra, zoowel in lengte- als in dwarse richting, [2]) al spoedig buiten gevecht wordt gesteld. De zeer schuine, circulaire vezels van de blaas, die volgens PETTIGREW ook de inwendige kringspier vormen, zullen 't langst stand houden. Maar eindelijk wordt óók deze verdedigingslinie teruggedrongen, of — aangezien de circulaire vezels van de blaas zich niet in de voorstaandersklier voortzetten — door een omtrekkende beweging van den in de flank aanvallende knobbel van MORGAGNI „opgerold".

Maar ik heb tot dusver slechts oog gehad voor de door onbekenden prikkel gedreven groeikracht van den aanvaller. Vermoedelijk spelen ook nog andere factoren een rol. Wellicht zijn primaire degeneratie's van spier- en zenuwweefsel, misschien ook de (na 40 jaren weer herlevende [3]) sclerose der vaten min of meer geduchte bondgenooten van den geheimzinnigen vijand.

Ik zal ook hier niet dieper op ingaan. Nog een enkel woord slechts zij aan den spincter internus gewijd. In de litteratuur heeft men al te veel willen aflezen uit den toevallig aangetroffen eindtoestand dezer kringspier, bij enkele grootere praeparaten. Wie echter op de manier van de embryologen een reeks voorstaandersklieren verzamelt, waarin de meest verschillende stadia der knobbelvormige afwijking te zien zijn, heeft veel meer kans om een goed inzicht te krijgen omtrent de groeiwijze in 't algemeen en omtrent 't gedrag van den sphincter en den blaaswand in 't bijzonder. Boven (blz. 59) wees ik er reeds op, dat de spiervezels, die in dwarse of overlangsche coupes door verschillende schrijvers als kringspier worden aangewezen, net zoo goed vezels van de blaasmusculatuur zouden kunnen zijn. Overigens zij nogmaals volmondig toegegeven, dat de uitgesproken knobbel van MORGAGNI zeer vaak onder het slijmvlies — en wel zooals we zagen langs verschillende wegen — kan komen te liggen.

---

1) cf. Pettigrew l. c. pag. 60.

2) De dwarse rekking kan 4, 5, 6 en meer cM. bedragen, terwijl 't aanvangstuk van de pisbuis 2, 3 of 4 maal langer wordt dan normaal.

3) Loeschke en Adrion. Zie noot blz. 36.

Figuur 13 vertoont in schematische teekeningen de opeenvolgende stadia der knobbelige afwijking. A-E van ter zijde; H en I van achteren; F, G en K van voren gezien.

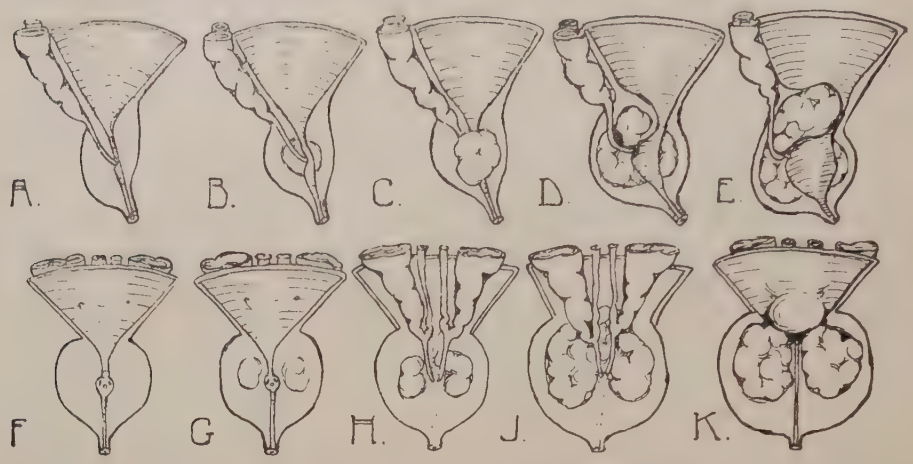

Ten slotte nog een opmerking omtrent 't onjuiste van twee óók in Nederlandsche klinieken vaak gehoorde spreuken [1]): „de vergroote prostaat kan zich alleen craniaal uitzetten" en „het diaphragma urogenitale belet de vergroote prostaat, zich naar beneden uit te zetten."

Deze aphorismen stammen nog uit den tijd, toen de „hypertrophie" voor een afwijking van het geheele orgaan gold. De knobbelige afwijking echter zet zich niet alléén craniaal-waarts, maar ook — zij 't in mindere mate — in alle andere richtingen uit. 't Minst caudaal-waarts. De beperking van dezen caudalen groei is echter m. i. niet bij uitstek aan 't diaphragma urogenitale toe te schrijven, maar veeleer o. a. aan de laag van spier- en bindweefsel, die rondom de groeiende knobbels een steeds dikker kapsel vormt. Want meestal treft men tusschen de knobbels en het diaphragma urogenitale nog gespaard-gebleven apicale lobuli aan. [2])

Misschien zouden de gevallen, waarbij een betrekkelijk gunstige invloed van een zoogenaamde „sexueele" operatie wordt verkregen, door de atrophie van dit bij welhaast iedere „hypertrophie" nog aanwezige gezonde klierepitheel, kunnen worden verklaard.

Een laatste opmerking nog van praktischen aard. DELBET [3]) gaf onlangs als sterftecijfer der prostatectomiën 17% op. Bovendien komen er nog complicaties voor (epididymitis, orchitis, [4]) fistelvorming enz.) Men

---

1) Soer.: Aphorismen in de kliniek, blz. 238.

2) Zelfs bij een voorstaandersklier (Tabel B. N⁰ 123), die niet minder dan 180 gram woog, gelukte 't mij, om, niettegenstaande de enorme grootte van 't zieke gedeelte, toch nog de gespaard gebleven buisjes, dichtbij de spits, met kleurstof op te spuiten.

3) XX Congrès de l'assoc. Franc. d'Urol. Presse méd. N⁰ 78. 1920.

4) Ter voorkoming dezer complicaties wordt van vele kanten de aan de operatie voorafgaande vasotomie aangeraden.

mag de radicale methode dus nog niet als een ideale manier van behandeling beschouwen. Steeds is men dan ook in de weer om naar verbeteringen te zoeken.

Aan het einde van het tweede hoofdstuk werd reeds vermeld, dat 't uitvoeren der operatie naar FREYER in 2 tempo's en het vooraf bepalen der nierfunctie een gunstigen invloed op 't sterftecijfer aanwijst. Bovendien is natuurlijk een helder inzicht in de anatomische verhoudingen der afwijking een eerste vereischte. Daarom werd er boven ook op gewezen, dat men niet al te blind moet vertrouwen op de „substance décollable" en evenmin op de eigen kapsel van de prostaat, die in het eerste hoofdstuk uitvoerig werd beschreven. Daar werd tevens op de mogelijkheid van een ernstige bloeding [1]) uit abnormaal verloopende vaten gewezen. Ook is 't nuttig om aan de manier van 't uitpellen bizondere aandacht te wijden. Terwijl de een (b.v. ALBARRAN) aangeeft om een 1 c.M. diepe incisie rondom de knobbel van MORGAGNI te maken, raadt een ander (b.v. FREYER zelf) aan om deze snede aan te leggen om 't meest vooruitspringende gedeelte van de uitpuiling. Desgewenscht volgens FREYER: „by the sharpened fingernail." De meesten echter boren met den ongewapenden vinger een opening, 'tzij vóór, 'tzij achter den promineerenden knobbel in het slijmvlies en dringen van daar uit in de diepte. Er wordt dus, hoe bedachtzaam men deze manipulatie ook uitvoert, steeds een gat gemaakt in den bodem van de blaas. Met vreugde las ik daarom, dat er den laatsten tijd werd aanbevolen — een overweging, waartoe ik langs theoretischen weg ook meende te moeten besluiten — om liever met de uitpelling in de urethra zelf aan te vangen. [2])

Evenwel men zal óók hierbij methodisch te werk moeten gaan. De manier van RINGLEB om aan den voorwand van de urethra te beginnen „da, wo die kante des seitenlappens fühlbar ist" lijkt me wel wat bedenkelijk. Want niet alleen ontbreekt, zooals boven werd opgemerkt, meestal een vóórste commissuur van knobbels, maar ook heeft men daar veel kans om tusschen de op blz. 59 genoemde uischaalvormige lagen te geraken. Bovendien bedenke men dat de sphincter externus, die vooral na 'n prostatectomie uitnemende diensten kan bewijzen, en wiens vezels dáár vóór de pisbuis liggen, dan gevaar loopt om beschadigd te worden. Ook de aanwijzingen der gebroeders MAYO [3]), die reeds van 1912 dateeren, zijn niet erg duidelijk. [4])

---

1) Zie b.v. Campiche: Korr. f. Schw. Ae. XXXIV. 22. 1904.

2) Prof. Laméris voerde eenige malen de suprapubische operatie volgens deze wijziging uit en, verzekerde mij, dat de uitpelling, hoewel niet makkelijker, zeker alleszins mogelijk was. Zie voor verdere litteratuur: Ringleb: Arch. f. klin. chir. CXII. 2. 1919.

3) Collected Papers by the Staff of St. Mary's Hospital (Mayo-clinic) 1912.

4) Ook Kümmell en Praetorius (M. med. Woch. N⁰ 10. 1919) bevelen den urethralen weg aan.

Theoretisch lijkt 't mij — 't oordeel over de uitvoerbaarheid laat ik natuurlijk gaarne aan meer chirurgisch hoofd en hand over — rationeeler, om voor den van uit de blaas in de pisbuis binnendringenden vinger het gemakkelijk op te sporen zaadheuveltje als point de repère te kiezen. Een eind daarboven zou men 't slijmvlies, liefst rondom, kunnen splijten en dan — terwijl men er op bedacht is om de ductus ejaculatorii niet te kwetsen — links en rechts van 't zaadheuveltje de onderpolen der in de zijkwabben gelegen knobbels kunnen beginnen los te pellen. Zóó zou, wat bij de gewone manier van opereeren gewoonlijk aan 't slot en meestal door scheuren of knippen gebeurd, behoedzaam 't eerst verricht kunnen worden. Wanneer dan beide zijknobbels zoover mogelijk rondom los liggen, zou men deze een voor een met den aan de achterzijde duwenden vinger door den mond van de blaas te voorschijn kunnen brengen. Wellicht wordt dan ook de knobbel van MORGAGNI van zelf mee geluxeerd en zou dus het slijmvlies van de blaas zooveel mogelijk intact kunnen blijven.

Dieper hier op in te gaan zou allicht in beunhazerij ontaarden. Toch waag ik 't nog om de door BERNDT [1]) en HIRT [2]) gepropageerde „prostatectomia mediana" [3]), waarbij niet een sectio alta, maar een urethrotomia posterior als punt van uitgang wordt gekozen, om theoretische gronden bedenkelijk te noemen, terwijl ik van de palliatieve, galvanokaustische methoden van BOTTINI en LUYS, bij om-wat-voor-redenen-ook-inoperabele gevallen, geen kwaad kan spreken.

Alvorens nu de nog steeds ontweken vraag over de causale genese der „prostaathypertrophie" onder de oogen te zien, zij eerst nog vermeld, wat 't vergelijkende onderzoek leerde bij eenige dieren.

g) *Over de „prostaathypertrophie" bij dieren.* Wie zou nog betwijfelen, als hij de drastische beschrijving bij PAPIN [4]) leest: „il restait parfois deux jours sans pisser et l'on remarqua, qu'il avait l'habitude pour favoriser l'émission d'urine de se tremper les pattes dans l'eau froide" dat onze trouwe viervoeter, de hond, óók prostaticus is? PAPIN zelf allerminst: „Le chien présente des lésions tout a fait comparables à celles de l'homme."

Deze meening: „bij oude honden is prostaathypertrophie bijna gewoonte" [5]) is vrij algemeen verbreid. [6])

---

1) Münch. med. Woch. N⁰ 1, 1914 en Münch. med. Woch. N⁰ 24, 1921.
2) Berl. klin. Woch. N⁰ 14, 1920.
3) Reeds vroeger door Belfield in Amerika aangeraden.
4) Thèse de Paris. 1908.
5) Soer.: Aphorismen in de Kliniek.
6) o. a. Mansell Moullin: Journ. of anat. and phys. vol. 29.
Ciechanowski: Mitt. a. d. Gr. d. Med. u. Chir. VII. 1901.
Le Virghi: Gaz. d. Hôp. 1907.
Régnault: Journ. de l'Anat. XXVIII 1892.
Casper: Ergebnisse d. allg. Path. I. 3.

Ook in de diergeneeskundige litteratuur vond ik daarover tal van mededeelingen. [1])

Behalve bij honden zou verder — althans volgens vage berichten — ook bij stieren, beeren en apen „prostaathypertrophie" voorkomen.

De verschijnselen * zouden bij den hond bestaan in mictiestoornissen en koprostase. Over de klachten bij andere dieren kon ik echter niets te weten komen.

Oók omtrent de ziektekundige ontleedkunde zijn de geschriften schaarsch. De uitvoerigste beschrijving, die ik vinden kon luidt aldus: „Bei älteren hunden ist eine hypertrophie der prostata gewöhner befund. Die stark vergrösserte vorsteherdrüse ist dabei einstweilen weich, saftig, auf der schnittflache noch drüsig, granuliert, rötlich grau oder weiszgrau, eine drüsengewebswucherung vorliegend (hypertrophia adenomatosa s. glandularis prostatae) oder die drüse bildet einen sehr harten knollen aus straffem, weisslichem, gefasertem gewebe, welches spaltenförmige räume, linsen- bis erbsengrosse zysten mit milchigem oder gallertigem inhalte einschlieszt (hypertrophia fibro-muscularis prostatae s. fibromyoma cysticum.)" [2]

Wanneer men echter de studie van GELDOF leest, die zoowel in kliniek als laboratorium te rade ging, dan blijkt, dat de afwijkingen, die bij oude honden met mictiestoornissen gevonden werden, geheel andere waren dan door KITT en anderen als kenmerkend voor de „prostaathypertrophie" werden beschreven. Meestal zag GELDOF etterige prostatis, abscesvorming, kysten of maligne tumoren. Daaruit zou dus 't merkwaardige feit af te leiden zijn, dat de echte „prostaathypertrophie" bij honden, vermoedelijk in 't geheel geen klachten geeft en dat zij dus een groot verschil aanwijst met die bij den mensch.

Dit deed me besluiten om de voorstaandersklieren van oudere honden eens nader te bekijken. 't Eerste wat ik daarbij opmerkte was de groote willekeur, waarmee de diagnose „prostaathypertrophie" wordt gesteld. De groote verscheidenheid van hondenrassen maakt 't natuurlijk uiterst moeilijk om een grens aan te wijzen voor de grootte en 't gewicht der voorstaandersklier, aangezien 't, zooals we boven zagen, ook bij den mensch reeds bedenkelijk is om aan een standaard-gewicht vast te houden.

---

[1]) Behalve in oudere en nieuwere leerboeken van Konhäuser '74, Röll '76, Stockfleth-Steffen '85, Koch '91, Möller '93, Kitt 1906, Marek 1912, * Jacob 1913, Fhröner und Eberlein 1915, ook nog in verschillende artikelen: Liénaux: Annal. d. méd. vét. 1897. — Carangeau: Lyon journ. 1897. — Mathis: Lyon journ. 1897. — Cadiot: Rec. Bull. 1897. — Dahlströng: Svensk. vet. skrift III 1898. — Harger and Mac Neall: Journ. of comp. med. XX 1899. — Meltzer: Mitth. d. Ver. Tier. N⁰ 9. 1907. — Motta: Vet. Monatschr. XXXI 1906. — Motta: Oester. Monatschr. f. Tierk. 1906. — Bossi: Il Nuovo Ercolani 1904 & 1905. — Jacob: Woch. f. tierk. N⁰ 48. 1904. — Hobday: The vet. journ. Vol. LXVI — Kracht Palejeff: Arch. f. wiss. u. prakt. Tierk. XXXVII. 1911. — Klaarenbeek: Tijdsch. v. Dierg. 44 afl. 23. — Geldof: Tijdsch. v. Dierg. 45 afl. 14.

[2]) Kitt. Lehrbuch der Path. Anat. der Haustiere. 1906. 't Heeft er allen schijn van, dat deze indeeling is nagevolgd, naar de analoge onderscheiding bij den mensch.

Bij den mensch zijn althans de knobbelvorming, de rekking der pisbuis en vooral de uitpuiling in de blaas de met 't bloote oog zichtbare herkenningsteekenen voor de „hypertrophie".

Bij honden daarentegen bleken de voorstaandersklieren van zeer oude honden die mij als exquisiete „hypertrophiën" werden aangewezen, geen spoor dezer symptomen te vertoonen.

Toen ik nu coupes ging vervaardigen van een aantal normale en zoogenaamde „hypertrophische" prostatae van honden, merkte ik dat de bouw van het normale klierorgaan, zooals op blz. 18 is vermeld, een duidelijk verschil aanwijst met dien van den mensch. De afvoerbuisjes der prostaat van den hond vertoonen geen boogvormig verloop, maar monden rondom in de pisbuis uit. De daarbij behoorende lobuli ziet men in dwarse coupes ter hoogte van het zaadheuveltje ongeveer als sectoren van een cirkel.

Tot mijn verbazing bleek nu verder dat de makroskopische bouw der „hypertrophische" klier niet van 't type der normale prostaat afweek. Nooit trof ik de bij den mensch zoo karakteristieke „corps spéroides" aan. Alleen bij fijner mikroskopisch onderzoek viel 't op dat 't epitheel der buisjes en blaasjes een buitengewoon sterke papillaire woekering vertoonde; soms zóó uitgesproken, dat er in de lumina, behalve de ongewoon groote uitbochtingen, óók nog geheel los-liggende doorsneden van papillen werden aangetroffen. Zie fig. 14. Tabel C.

Ten slotte verrichtte ik een paar opspuitingen met O. I. inkt, op dezelfde manier als bij de voorstaandersklieren van den mensch. Daarbij kwam het verrassende feit aan 't licht, dat een door deskundigen voor zeker-„hypertrophisch" verklaarde prostaat van een 12 jarigen „fox-terrier" even goed kon opgespoten worden als de voorstaandersklier van jongere dieren. Zie fig. 15. Tabel C. De lumina der klierkwabjes bleken dus in open communicatie met het lumen van de pisbuis te staan.

Op grond van deze feiten aarzel ik niet om de meening uit te spreken, dat de „prostaathypertrophie" bij den mensch essentieele verschillen vertoont met de gelijknamige aandoening bij den hond. Wil men bij dezen laatsten blijven gelooven, dat in de oudere voorstaandersklier een ontwijfelbare, zeer-vaak-voorkomende *„afwijking"* bestaat, dan zal men eerst bij een groot aantal voorstaandersklieren van allerlei rassen en van allerlei leeftijden 't gewicht moeten bepalen en daarbij tevens 't mikroskopische beeld moeten nagaan. Blijkt dan werkelijk, dat we hier met een min of meer ziekelijke afwijking te maken hebben, dan zou de benaming „prostaathypertrophie", hier in tegenstelling met de nomenclatuur bij den mensch, volkomen recht van bestaan hebben.

't Verzamelen van oude voorstaandersklieren der andere bovengenoemde dieren stuitte op onoverkomelijke bezwaren. Apen bereiken in Nederland zelden een hoogeren leeftijd.

Oudere stieren en oudere beeren worden, waarschijnlijk omdat hun vleesch voor de consumptie wordt afgekeurd, zelden ter officieele slachtplaats gevoerd. Slechts nu en dan treft men daar een kryptorchen (zgn. „binnen"-)beer aan.

Toch leerde 't vergelijkende onderzoek der accessoire klieren van een aantal dezer dieren van jongeren leeftijd een bizonderheid, waarop, uit den aard der zaak, door zoölogen niet gelet wordt. Boven werd reeds op de groote verscheidenheid van vorm en omvang dezer klieren gewezen. Wanneer men nu eens de verhouding tusschen de voorstaandersklier bij deze verschillende dieren en 't spierweefsel van de urethra en blaas, vergelijkt, met deze zelfde verhouding bij den mensch, dan blijkt, dat, zelfs als er in de prostatae dezer dieren — die, bij wat grooteren vorm, geheel buiten de musculatuur van blaas en pisbuis komen te liggen [1]) — typische knobbels zouden gevormd worden — ik kon echter niet de geringste aanwijzing vinden, dat dit werkelijk het geval zou zijn — er dan toch waarschijnlijk nog geen rekking van den wand der urethra en geen uitpuiling in de blaas, zooals deze bij den mensch wordt aangetroffen, zouden optreden.

Tot mijn spijt moest ik 't verder onderzoek in deze richting afbreken. Ik wil er nog slechts op wijzen, dat 't toch van zeer groot belang zou zijn om voor 'n eventueel experimenteel onderzoek een dier te vinden, waarbij de bouw van blaas en voorstaandersklier geheel met die van den mensch overeenstemt. Bij een paar apen, die ik onderzocht, was dit geenszins 't geval. [2]) Volgens OUDEMANS [3]) echter „kommt in einigen fällen eine wirkliche ringbildung um den anfangstheil der urethra vor," terwijl de ductus prostatici, evenals bij den mensch, links en rechts van 't zaadheuveltje uitmonden.

Ten slotte nog een hypothetische opmerking: wanneer 't werkelijk waar mocht blijken te zijn, zoowel bij mensch als dier: „que la glande s'accroît avec l'âge", dan zou men misschien, naast den leeftijd, óók nog aan het gebrek aan ruimte, een rol mogen toeschrijven bij het tot stand komen van het raadselachtige lijden van den meer dan 50 jarigen man.

h) *Over de oorzaak.* Thans rest mij nog de vraag te beantwoorden: wat is de oorzaak van de zoogenaamde „prostaathypertrophie?"

Steunend op mijn opvatting over de formale genese zou ik de vraag liever aldus willen formuleeren: waarom treedt er zeer vaak op ongeveer symmetrische plaatsen van de zijkwabben der oudere voorstaandersklier een ziekelijke groei op?

---

1) Althans bij stier en hengst. Over „prostaathypertrophie" bij paarden vond ik slechts één mededeeling: Bossi l. c. pag. 73. Aangezien de zeer groote klier van het 16 jarige trekpaard echter onvoldoende is onderzocht, ligt natuurlijk de veronderstelling voor de hand, dat hier best wat anders in 't spel kan zijn geweest. Over „prostaathypertrophie" bij stieren vernam ik slechts mondelinge, vage gegevens.

2) een „cercopithecus" en een anonymus.

3) l. c. pag. 12.

In het tweede hoofdstuk heb ik reeds de verschillende meeningen der vele onderzoekers opgesomd. 't Valt daarbij op dat 't bijna uitsluitend beoefenaren der ziektekundige ontleedkunde zijn, die zich aan de oplossing van 't aetiologische vraagstuk hebben gewaagd. De reden daarvan ligt voor de hand. Want in de eerste plaats ontbreekt nog steeds een geschikt proefdier, in de tweede plaats levert de „hypertrophische" prostaat, ter onderzoek voor den clinicus, geen abnormaal secreet. Wel hebben sommigen gemeend een vermeerderde afscheiding van prostaatsap bij den prostaticus te kunnen constateeren, maar de meesten zijn 't er over eens dat prostatorrhoe bij lijders aan „prostaathypertrophie" tot de zeldzaamheden behoort. Na 'tgeen ik over de opspuitingen der ziekelijk-veranderde klierorganen heb gezegd, zal dit ook wel niemand meer verwonderen.

Een terecht mag men er aan twijfelen of bij deze uitzonderingsgevallen het „prostaatsap" werkelijk uit het „hypertrophische" gedeelte van 't orgaan stamde. Pogingen om specifieke chemische bestanddeelen in de urine der lijders aan te toonen hebben ook weinig resultaat gehad. En evenzeer mislukte 't tot dusver om een chemisch onderscheid vast te stellen tusschen het sap der normale en der „hypertrophische" voorstaandersklier.

Zelf heb ik één maal onmiddellijk na een prostatectomie de reactie van het hypertrophische gedeelte tegenover lakmoespapier trachten te bepalen. 't Blauwe werd niet rood en 't roode niet blauw. Tevens kon ik daarbij constateeren dat er van een karakteristieken geur geen sprake was. Maar zoo'n enkele waarneming laat natuurlijk geen gevolgtrekking toe.

Verder is nog door sommigen 't bloed der lijders onderzocht. [1]) Ook dit leverde evenwel weinig resultaten op.

De slotsom is, dat vooralsnog de kenmerken van vorm en bouw slechts een min of meer teleologische beschouwing omtrent de oorzaak van den ziekelijken groei toelaten.

Wanneer men bedenkt hoe gebrekkig onze kenins nog is omtrent den normalen groei, dan kan 't niemand verwonderen, dat de ziektekundige ontleedkunde alléén het vraagstuk voorloopig niet kan oplossen en dat de huidige opvattingen der patholoog-anatomen nog uiteenloopen.

Tegenwoordig zijn 't vooral twee meeningen die algemeen gehuldigd worden. De meerderheid der onderzoekers houdt de aandoening voor een atypischen groei of voor een gezwel; de minderheid voor een typischen, 'tzij hyperplasie, 'tzij aberratie, 'tzij functioneele aanpassing.

Natuurlijk is men 't ook niet eens over den aard der zoogenaamde formatieve prikkels; of deze n.l. uitsluitend functioneele of ook physische en chemische zouden zijn.

---

[1]) b.v. Morel en Chabanier: Semaine méd. 1913.
Legueu et Morel: Arch. urol. d. l. clin. de Necker. Jan. 1914.

Ten slotte is er nog weinig over bekend welke rol de bloedvaten en de lymph- en zenuwbanen spelen bij den ziekelijken groei en vooral ook de immanente energie van den normalen groei van het prostaatweefsel.

Bij 't vermelden van 't feit, dat 't mij nooit gelukt was om de knobbels der „hypertrophische" prostaat op te spuiten, heb ik er reeds op attent gemaakt, dat ik, hoewel dit resultaat door sommigen voor een verder argument vóór de gezweltheorie zal gehouden worden, toch aarzel om mij bij hen aan te sluiten. Dit eischt nog een verklaring.

Wanneer men in de verschillende hand- en leerboeken naar een omschrijving zoekt van het begrip gezwel, dan blijkt dat de definities nog al uiteenloopen. [1]) En zoo spreekt 't vanzelf dat óók de door verschillende schrijvers opgesomde kenmerken der adenomen niet éénsluidend zijn. Daarom is 't uiterst moeilijk om daaromtrent een zeer zuiver standpunt in te nemen.

Gaarne geef ik toe, dat een aantal eigenschappen der knobbelige aandoening, volkomen overeenkomen met de door de meeste auteurs voor een gezwel gestelde eischen. Maar er zijn sommige merkwaardigheden, die de knobbels tot een zeer bizonderen vorm van ziekelijken groei stempelen. 1° Geen gezwel komt, voor zoover mij althans bekend, zóó veelvuldig voor. 2° Al zijn er gevallen beschreven van bilateraal optredende gezwellen, nergens is dit zóó regelmatig 't geval als bij de knobbels in de voorstaandersklier. 3° Ik ken geen gezwel dat zóó nauwkeurig luistert naar een bepaalde leeftijdsgrens.

Wil men desalniettemin toch de prostaathypertrophie tot de gezwellen rekenen, dan zal men misschien willen toestemmen — natura non facit saltus — dat we hier met een overgangsvorm te doen hebben van typischen naar atypischen ziekelijken groei, of liever zoo men wil, dat de veelvuldig voorkomende knobbels in de voorstaandersklier van den meer dan 50 jarigen man geschikte studie-objecten zijn, om dieper door te dringen in de helaas nog steeds hybridische leer der gezwellen.

Op een laatste punt wil ik nog even wijzen. Het optreden der jongste knobbeltjes steeds ongeveer op dezelfde plaatsen in de zijkwabben der prostaat, ter hoogte van 't zaadheuveltje of iets daarboven, laat nog toe om een hypothese op te stellen met eenigen ondergrond. Naar analogie van de onderzoekingen o. a. van SCHAPER en COHEN [2]), zou men kunnen veronderstellen, dat in 't bijzonder de uitvoergangen der prostaat bij den ziekelijken groei een voorname rol spelen. De regelmatige en bilaterale topographie der knobbels maakt dit wel eenigszins waarschijnlijk. Evenals

---

[1]) Nog steeds geldt eigenlijk wat Virchow zei (Die krankhaften geschwülste Bd. 1. blz. 3.) „Wollte man auch jemand auf das Blut pressen, dasz er sagen sollte was Geschwülste eigentlich seien, so glaube ich nicht, dasz man irgend einen lebenden Menschen finden würde, der in der Lage wäre, dies sagen zu können."

[2]) Archiv für Entwicklungsmechanik der Organismen. XIX. 3. 1905.

in verschillende andere organen [1]) is aangetoond, zouden dan misschien in de ductus prostatici blijvende groeicentra aanwezig kunnen zijn. [2]) En van daar uit zou wellicht, door een of andere prikkel, de woekering der epitheel-cellen een aanvang kunnen nemen.

Bij mijn eigen praeparaten heb ik dit niet met zekerheid kunnen aantoonen. Door 't vervaardigen van seriecoupes zal dit moeten worden uitgemaakt.

---

[1]) b.v. Lever, nier, darm enz. (Bizzozero, Stöhr, Ribbert, Partsch e. a.)

[2]) Nicolas (1894) noemde ze „bourgeons germinatifs." Schaper spreekt van „zellproliferatorischen wachstumszentren" of „indifferenzzonen."

GEVOLGTREKKINGEN.

1. De buisjes en blaasjes van het kliere pitheel der voorstaandersklieren van mensch en dier kunnen met injectievloeistoffen opgespoten worden.

2. Bij het opspuiten der „hypertrophische" prostaten blijven de knobbels van de injectievloeistof vrij. Er bestaat dus zeer waarschijnlijk geen open verbinding tusschen de buisjes en blaasjes van de knobbels en het lumen van de pisbuis.

3. Op soortgelijke manier zouden verschillende woekeringen in andere organen, die uit kliere pitheel zijn opgebouwd, onderzocht kunnen worden.

4. Het ontleedkundige substraat der „prostaathypertrophie" is een ziekelijke groei van een deel der zijkwabben van de voorstaandersklier zelf, die gekenmerkt is door een eigenaardige knobbelvorming, een rekking van den wand van de pisbuis en een eventueele uitpuiling in de blaas.

5. Misschien neemt de ziekelijke groei een aanvang bij het epitheel van sommige uitvoergangen der voorstaandersklier (Indifferente groeicentra.).

6. De knobbel van MORGAGNI (deze naam is historisch juister dan lob van HOME) is als een gevolgtoestand te beschouwen van de eerst in de zijkwabben optredende knobbels.

7. De knobbelvormige aandoening in de oudere voorstaandersklier komt veelvuldiger voor, dan men doorgaans vindt opgegeven.

8. De „hypertrophische" prostaat kan zeer kleine afmetingen hebben. Waarschijnlijk moeten alle gevallen van zgn. „prostaatatrophie", „prostatisme sans prostate" en „contracture du col" tot deze „miniatuurhypertrophiën" gerekend worden.

9. De kleine spherische lichaampjes, die men vaak aantreft aan de oppervlakte der heelkundig-verwijderde knobbels of tusschen de periphere concentrische lagen van een bij lijkopening verkregen grootere „hypertrophische" prostaat, pleiten er voor, dat de ziekelijke groei niet van één centrum uit voortwoekert, maar dat de uitbreiding óók aan de oppervlakte der knobbels plaats vindt.

10. Waarschijnlijk blijven bij de prostatectomie nog al eens kleinere spherische lichaampjes in het bed van het uitgepelde gedeelte van het orgaan achter. Gewoonlijk zullen deze achtergebleven allerkleinste knobbeltjes geen last veroorzaken. Toch is 't mogelijk dat ze in een enkel geval tot een echt recidief kunnen aanleiding geven.

11. De bepaling der functie van de nieren is bij de heelkundige indicatie van groot belang.

12. Men verrichte de prostatectomia suprapubica transvesicalis, wanneer men dit noodig oordeelt, in twee tempo's.

13. 't Is wenschelijk om 't uitpellen der knobbels van uit de pisbuis zelf te beginnen.

14. In ± 10% der door de heelkundigen wegens „prostaathypertrophie" verwijderde knobbels werd door mij kanker gevonden.

15. Bij de gevallen van kanker zijn de heelkundig-verwijderde knobbels vaak klein. Men mag echter geenszins verklaren dat in alle kleine knobbels kanker zou aanwezig zijn.

16. De volgens de diergeneeskundigen veelvuldig-voorkomende vergrooting der voorstaandersklier bij oudere honden is noch door knobbelvorming, noch door rekking van de pisbuis, noch door 'n uitpuiling in de blaas gekenmerkt.

17. Aangezien de buisjes en blaasjes der „vergrootte" prostaat van den hond geheel met injectievloeistof kunnen opgespoten worden, zoo is 't zeer waarschijnlijk dat de „afwijking" bij den hond op 'n gewone echte hypertrophie van 't geheele orgaan berust.

18. Bij deze studie heb ik aanleiding gevonden om, omtrent de verschillende meeningen over de oorzaak van de „prostaathypertrophie" bij den mensch, geen partij te kiezen.

TABEL: A.

Volgnummer.	Sectienummer. Naam. Leeftijd. Datum.	Gewicht der Prostaat.	MAKROSKOPISCHE BIJZONDERHEDEN.
1	S 5480 G. A. S. 69 2-IV-'17 47 h. p m.	**108 gr.**	Patiënt had urineklachten. De uitpuiling in blaas is betrekkelijk klein. De urethra is zeer st gerekt (4 c.m.) De Morgagnische knobbel ha samen met de 2 zijknobbels. De blaaswand is hyp trophisch. In de bovenpool: 'n divertikel.
2	S. 5499 J. K 58 20-IV-'17 5 h. p m.	**17 gr.**	Uiterlijk is niets bizonders te zien. De urethra is niet gerekt. Ter hoogte van het za heuveltje liggen links en rechts in de zijkwabben paar allerkleinste knobbeltjes nauwelijks ter groo van een erwt.
3	S. 5501 J. v. O. 20 23-IV-'17 40 h. p. m.	**20.5 gr.**	Normale voorstaandersklier.
4	L. 5502 M. A. 34 23-IV-'17 21 h. p. m.	**24 gr.**	Normale voorstaandersklier.
5	S. 5506 H. J. v. d. S. 64 23-IV'-17 25½ h p m	**22.5 gr.**	Zeer veel thrombi in de plexus Santorini. Uitwendig overigens niets bizonders. Ter hoo van 't zaadheuveltje bevinden zich beiderzijds in zijkwabben abnormaal gegroepeerde klierbuisjes.
6	S. 5508 J v. E. 23 24-IV-'17 3½ h.p.m.	**15 gr.**	Met 't bloote oog zijn er geen bijzonderheden zien.

MIKROSKOPISCHE BIJZONDERHEDEN.	HERKOMST. HABITUS.	DIAGNOSIS ANATOMICA.
e knobbels vertoonen 't akteristieke beeld.	Sted. afd. Vermagerd.	Abscessus lobi inf. pulm. dextr. Leukaemia lymphatica. Adenoma prostatae ; cystitis ; diverticulum vesicae urin. ; calculi parvi ; Scler. valv. musc. cordis et art. aort.
e kleine knobbeltjes bean uit kleine normale en cysteuse buisjes. Er is slechts weinig bindfsel rondomheen gegroerd.	Chir. afd Lang - mager.	Phthisis chron. tuberc. pulm. amb. Aneurysma art. aort. asc. Atheroskl. valv. mitr. et art. aortae. Hypernephroma renis sin. Angiomata II in hepate. Exarticulatio chir. carpometac. dig. I ped. sin.
iets bijzonders.	Sted. afd.	Leptomeningitis cerebrospinalis epid.
eer veel corpora amyea. verigens geen bijzonderen.	Sted afd.	Leptomeningitis cerebrospin. epid. Scler. levis valv. art. aort. & mitr.
eze buisjes verschillen sterkere vergrooting enlijk niet van de andere sjes. Alleen de groepeeg is anders dan bij een male prostaat. Er is nog nig stroma om deze rkleinste knobbeltjes ophoopt.	Neur. afd.	Pneumonia lobularis lob. inf. pulm. amb. Struma. Gliomatosis cerebri. Hypertrophia cordis. Atheroscl. generalis.
een bijzonderheden.	Sted. afd.	Leptomeningitis cerebrospinalis epidemica. Pus in ventric. later. dextr. cerebri.

Volg-num-mer.	Sectienummer. Naam. Leeftijd. Datum.	Gewicht der Prostaat.	MAKROSKOPISCHE BIJZONDERHEDEN.
7	S. 5510 J. v. d L 77 28-IV-'17 46 h.p m.	**20 gr.**	Uitwendig aan de prostaat niets opvallends. Tu schen de ductus deferentes ligt een met taaie helder vloeistof gevulde kyste. Aan den rechterkant is op de typische plaats ee knobbel aanwezig; links daarmee correspondeeren een holte.
8	S. 5513 Sjouwerman. Th A.v.d.K. 48 1-V-'17 23 h.p.m.	**15 gr.**	Uitwendig geen bijzonderheden. In de linkerhelft zitten eenige steentjes. Overigens niets bizonders te zien in de zijkwabbe ter hoogte van 't veru montanum.
9	S. 5517 C. M. 18 3-V-'17 14 h p m.	**5 gr.**	Zeer kleine prostaat. Waarschijnlijk liet de invloe van de puberteit, door de langdurige ziekte, op zic wachten. Op doorsneden: gewoon.
10	S. 5519 C. v. H. 47 7-V-'17 70 h.p.m.	**16.5 gr.**	Uitwendig niets bijzonders te zien. Ook niet op doorsneden.
11	S. 5520 A. K. 46 9-V-'17 39 h.p.m.	**11.5 gr.**	Zeer kleine prostaat. Involutie door ziekte of in activiteit? Overigens noch uitwendig, noch op doorsneden iet abnormaals vertoonend.

MIKROSKOPISCHE BIJZONDERHEDEN.	HERKOMST. HABITUS.	DIAGNOSIS ANATOMICA.
De kyste heeft niets te aken met de platgedrukte ıctus deferentes. 't Is ɔogstwaarschijnlijk een st van de Müllersche gan-n. De vertakte holte in de ıker zijkwab is met epi-eel bekleed.	Sted afd. Lang en mager. 2 × gehuwd; geen kinderen.	Hydrothorax duplex. Nephritis chron. Arterioscl. renum. Hypertrophia cordis totius. Arterioscl. valv. mitr. & art aortae. Deformatio hepatis e causa ignota. Hyaloserositis lienis. Petechiae in vesic. urin. Myocarditis chronica fibrosa. Fibrosis testis bilateralis.
De steentjes blijken met ılk geincrusteerde corpora ıylacea te zijn. Geen ver-deringen te zien op de rdachte plaatsen.	Int. afd. Vermagerd.	Phthisis chron. tuberc. cav. pulm. d. & s. Caries t.b.c. vert. thor. V, VI & IX et vert. lumb. V. Meningitis t.b.c. basalis. Scler. lev. valv. mitr.
't Gewone beeld. Geen corpora amylacea.	Sted. afd. Graciel-gebouwd.	Nephritis chronica parenchymatosa. Tuberculosis pulm. lob. inf. pulm. sin.
Rondom de urethra be-ıden zich vrij aanzienlijke ïiltraten. Er zijn opvallend inig klierbuisjes te zien. prostaat bestaat grooten-els uit spierweefsel.	Chir. afd. Krachtig-gebouwd.	Endothelioma durae matris fasciculare. Pyonephrosis sinistra. Atherosclerosis aortae abdominalis gravis.
Zeer veel en soms zeer ɔote corpora amylacea. De ɜveelheid klierbuisjes is woon.	Sted. afd. Normaal-gebouwd.	Phthisis chron. cavern. pulm. bilat. apicorum. Tuberculosis disseminata pulmonum. Ulcera t.b.c. intestini. Scler. valv. art. aort. & valv. mitr. levis.

Volgnummer.	Sectienummer. Naam. Leeftijd. Datum.	Gewicht der Prostaat.	MAKROSKOPISCHE BIJZONDERHEDEN.
12	S. 5524 Schrijver S. S. G.Ch J.d H 30 14-V-'17 27 h.p.m.	**14.5 gr.**	Noch uitwendig, noch op doorsneden bizonderhede-te zien. Wegens ziekte misschien geinvolveerd ?
13	S. 5529 D. U. 49 16-V-'17 18 h.p.m.	**20 gr.**	Niets opvallends. Speciaal werd gelet op de zijkwabben ter hoogt van 't zaadheuveltje.
14	S. 5531 C. F. H. 57 19-V-'17 23 h.p m.	**19.5 gr.**	Blaas en prostaat uitwendig normaal. Op doorsneden blijkt dat er links en rechts in dd zijkwabben typische knobbeltjes zitten ± 7 m.m. ir doorsnee. De urethra heeft een Y vorm.
15	S 5539 C. B. 38 26-V-'17 23½ h.p m.	**14.5 gr.**	Betrekkelijk kleine prostaat ; waarschijnlijk doo ziekte en inactiviteit geinvolveerd. Op doorsneden : geen bijzonderheden.
16	S 5546 F.Ch.W.V. 44 30-V-'17 10 h.p m.	**10.5 gr.**	Zeer kleine prostaat. Oorzaak onbekend. Testes vertoonden niets bijzonders. Op doorsneden overal 't gewone beeld.
17	S 5547 W. G. 62 30-V-'17 8 h.p.m.	**31 gr.**	Vrij groote prostaat. Aanduiding van Morgag-nische knobbel. De urethra is 1.5 c.m. gerekt. Vrij aanzienlijke knobbels in de zijkwabben, die tot een heel eind beneden het zaadheuveltje reiken en naar boven toe overgaan in achter de urethra gelegen knobbels.

MIKROSKOPISCHE BIJZONDERHEDEN.	HERKOMST. HABITUS.	DIAGNOSIS ANATOMICA.
Zie voor 't mikroskopische eld fig. 3. Er zijn nog al el corpora amylacea aan-ezig.	Sted. afd. Mager.	Phthisis chron. tuberc. cas. cav. pulm. Pericarditis adhaesiva. Ulcera tuberculosa in ileo et coeco. Ulcus tuberculosum laryngis.
Veel groote en kleine cor-ra amylacea.	Int. afd. Zeer-vet.	Nephritis chronica parenchymatosa. Hypertrophia cordis totius. Ulcera II ventriculi. Struma suprarenalis aberratum in rene sin. Deformatio pulmon. dextr. (lobi II). Atherosclerosis.
De knobbeltjes blijken eds uit meerdere allerklein-e spherische lichaampjes te staan. Er zijn bizonder einig corpora amylacea nwezig.	Chir. afd. Klein, mager, Kyphoskoliose.	Decubitus gravis. Splenitis acuta. Sepsis. Emphysema et oedema pulmonum. Pleuritis adhaesiva chronica. Sclerosis levis valv. musc. cord. sin.
Vrij veel corpora amyla-a. Normale groepeering r klierbuisjes in de zij-vabben.	Sted. afd. Sterk-vermagerd.	Phthisis etc. pulm. Ulcera ventriculi III. Appendicitis acuta phlegmonosa. Sclerosis valv. mitr. & art. aort. levis.
Opvallend weinig corpora nylacea. 't Epitheel van de ierbuisjes is op veel plaat-n afgestooten. Oorzaak ?	Chir. afd Krachtig.	Ulcus duodeni perforatum c. peritonitide circumscripta. Cirrhosis annularis hepatis.
Typisch beeld. Scherpe ens tusschen de klierbuis-; der knobbels en de plat-drukte van de rest.	Chir. afd. Vermagerd.	Carcinoma ulcerosum pylori ventriculi. Metastases in hepate, peritoneo & lymphoglandulis. Peritonitis carcinomatosa. Arteriosclerosis et kystes renum. Trombosis ven. iliac. sin. Embolia art. pulm.

Volgnummer.	Sectienummer. Naam. Leeftijd. Datum.	Gewicht der Prostaat.	MAKROSKOPISCHE BIJZONDERHEDEN.
18	S. 5548 P. v. Z. 52 30-V-'17 25½ h.p m.	**16 gr.**	Tamelijk kleine prostaat. Met 't bloote oog zijn op doorsneden geen bijzonderheden te zien.
19	S 5555 C. M. N. 75 8-VI-'17 10 h.p.m.	**17.5 gr.**	Betrekkelijk kleine voorstaandersklier. Op doorsneden komen op de typische plaatsen een paar karakteristieke knobbels voor den dag.
20	S. 5559 P. K. 60 12-VI-'17 12 h.p.m.	**30 gr.**	Er is een lichte uitpuiling aan de achterzijde van den hals van de blaas. De prostaat is vergroot en vertoont in de zijkwabben op de typische plaatsen kleine knobbels die reeds uit meerdere spherische lichaampjes bestaan.
21	S. 5567 H. J. J. V. 27 16-VI-'17 3 h.p.m.	**18.5 gr.**	Normale prostaat. Op doorsneden overal 't gewone aspect.
22	S. 5579 B. v. M. 27 29-VI-'17 14½ h.p.m.	**10.5 gr.**	Kleine prostaat. De testikels waren hier ook opvallend klein. Noch uitwendig, noch op doorsneden zijn er bijzonderheden te zien.

MIKROSKOPISCHE BIJZONDERHEDEN.	HERKOMST. HABITUS.	DIAGNOSIS ANATOMICA.
In den rechter zijkwab op typische plaats ligt een oep van buisjes die vrij ierp van de omgeving zijn gegrensd. Overal veel cor-ra amylacea, behalve in groepje.	Int. afd. Goed-gebouwd.	Tuberculosis pulm. etc. Ulcera t.b.c. laryngis et tracheae. Ulcera permagnae intestini. Thrombosis venae cavae inf. Sclerosis levis valv. musc. cordis sin.
De klierbuisjes dezer knob-tjes zijn grootendeels erk verwijd. Veel corpora ıylacea.	Sted. afd. Krachtig-gebouwd.	Sepsis. Phlegmone cruris sin. Hypertr. cordis. Sclerosis valv. musc. cordis sin. Kystes renum.
Sommige der knobbeltjes jken uit bijna louter spier-efsel te bestaan. Zie voor de verhouding der ethra tot de achter deze legen spherische lichaamp-; fig. 7.	Chir. afd. Goed-gebouwd, mager.	Ulcera pept. ventr. & duodeni IX. Cholecystitis acuta purulenta. Peritonitis incipiens diffusa. Scler. valv. mitr. et art. aort. levis.
Zeer veel corpora amy-ea. Ter plaatse waar gewoon-k de allerjongste knob-ltjes ontstaan, liggen bei-rzijds een paar buisjes t een meerlagige epitheel kleeding.	Chir. afd. Zeer krachtig.	Peritonitis fibrinopurulenta et faeculenta.
Veel corpora amylacea. De uitvoer buisjes die uit-onden in de uiteinden der dwarse coupe hoefijzer rmige urethra hebben eerlagig epitheel.	Oto-Rhin. afd. Uiterst-vermagerd.	Phthisis etc. pulm. T.b.c. laryngis & tracheae. Scler. art. aort.

Volgnummer.	Sectienummer. Naam. Leeftijd. Datum.	Gewicht der Prostaat.	MAKROSKOPISCHE BIJZONDERHEDEN.
23	S. 5581 V. 50 2-VII-'17 26 h.p.m.	**19 gr.**	De blaaswand blijkt hypertrophisch te zijn. Op 't slijmvlies van de urethra prostatica bevindt zich een varix. Op doorsneden v/d. prostaat is niets bijzonders te zien.
24	S. 5582 J. P. 58 2-VII-'17 4½ h.p.m.	**18 gr.**	Aan blaas en prostaat uitwendig niets bijzonders. Op dwarse doorsneden komt ter hoogte van 't zaadheuveltje en nog iets daar boven beiderzijds een typisch spherisch lichaampje te voorschijn.
25	S. 5583 V. 67 2-VII-'17 14 h.p.m.	**27 gr.**	De voorstaandersklier lijkt een weinig vergroot. Er is ook een lichte uitpuiling aanwezig aan den hals van de blaas. Op doorsneden blijken beiderzijds knobbels (1 c.m. in middellijn) te zitten op de typische plaatsen.
26	S. 5585 G. R. 24 3-VII-'17 4 h.p.m.	**14 gr.**	De prostaat is klein, maar vertoont overigens geen bijzonderheden.
27	S. 5590 M. S. 72 5-VII-'17 10 h.p.m.	**36 gr.**	De hals van de blaas is in zijn geheel door de vrij aanzienlijke knobbels in de zijkwabben naar boven geheven. De urethra is in voor- achterwaartsche richting gerekt.

MIKROSKOPISCHE BIJZONDERHEDEN.	HERKOMST. HABITUS.	DIAGNOSIS ANATOMICA.
Opvallend weinig corpora ıylacea. Hier en daar een ar infiltraten in het stro-a. Overigens geen bijzon-rheden.	Sted. afd. Kort-gebouwd.	Sepsis staphylococcica. Abscessus pulmon. Pleuritis serofibrinosa duplex. Varix urethrae prost. Hypertr. vesic. urin.
De knobbeltjes blijken ın één kant vnl. uit spier-eefsel te bestaan. Er zijn er en daar infiltraten aan-ezig. Vrij veel corpora ıylacea.	Sted. afd. Goed-gebouwd.	Phthisis chron. t.b.c. pulm. amb. etc.
De knobbels blijken mengesteld te zijn uit ± 6 einere knobbeltjes. Opvallend weinig corpora ıylacea.	Sted. afd. Vrij goed-gebouwd.	Carcinoma planocellulare buccale ulcerosum. Pneumonia. Abscessus pulmonis. Cholelithiasis.
't Gewone beeld.	Sted. afd. Zeer-vermagerd.	Phthisis chron. pulm. etc. Ulcera intest. et laryngis.
't Grootste gedeelte der ıobbels blijkt nekrotisch te jn. De structuur is nog ɔed te herkennen, maar de rnen zijn niet gekleurd. Er is om deze nekrotische aatsen een rand van opge-ɔopte kleine cellen, waarin uscellen gevonden worden. aarschijnlijk dus een kaas-ard. Ook elders in de pros-at zijn dergelijke kaas-ardjes te vinden.	Sted. afd.	Phthisis chron. pulm. etc. *Adenoma prostatae incipiens.* Cystitis fibr. Scler. lev. valv. art. aort.

Volgnummer.	Sectienummer. Naam. Leeftijd. Datum.	Gewicht der Prostaat.	MAKROSKOPISCHE BIJZONDERHEDEN.
28	S. 5592 P. W. E. 50 6-VII-'17 9½ h p m.	**31.5 gr.**	Groote klier. Blaas: normaal. Op doorsneden worden geen typische knobbel gevonden.
29	S. 5593 J. d. R 72 7-VII-'17 23 h p.m.	**14 gr.**	Klein orgaan. Blaas: normaal. Toch ziet men op de typische plaatsen een paar kleine knobbeltjes.
30	S 5595 G. P. 56 9-VII-'17 21½ h.p.m.	**13.5 gr.**	De blaas vertoont een eenigzins uitgesproken traabekelteekening. De prostaat is klein; noch uitwendig noch op doorsneden zijn er bijzonderheden aan te zien.
31	S. 5596 P. H. 30 9-VII-'17 46 h p m.	**18 gr.**	Normale klier.
32	S 5597 A J. M. W. 61 9-VII-'17 34 h.p m.	**11 gr.**	Hoewel de prostaat opvallend klein is, vindt men op doorsneden toch een paar zeer kleine knobbeltjes in de zijkwabben.
33	S 5600 W.J.v.d.W. 21 12-VII-'17 16 h.p.m.	**14 gr.**	Kleine normale prostaat. Mislukte opspuiting door luchtbellen. Alleen in de rechter ductus ejaculatorius blijkt de O.I. inkt binnengedrongen te zijn.

MIKROSKOPISCHE BIJZONDERHEDEN.	HERKOMST. HABITUS.	DIAGNOSIS ANATOMICA.
)pvallend weinig corpora ylacea. n de lumina vrij veel af- tooten epitheelcellen.	Neur. afd Goed-gebouwd.	Bronchopneumonia lobularis. Scler. valv. mitr. lev. (Geen hersenobd. gedaan).
Er zijn nog al vrij veel pora amylacea aanwezig. knobbeltjes vallen meer t 't bloote oog op dan bij rkere vergrooting.	Sted. afd. Vermagerd.	Pneumonia. Gangraena pulm. d. Hypertr. vesic. urin. incipiens. Scler. valv. mitr. & art. aort. levis.
Veel corpora amylacea. Overigens geen bijzonder- den.	Chir. afd. Stevig-gebouwd.	Fractura baseos cranii, etc. Hypertr. vesic. urin. levissima. Sclerosis valv. mitr.
Zeer veel corpora amy- ea van zeer verschillende ootte.	Sted. afd Sterk-vermagerd.	Tuberculosis diss. pulm. amb. Ulcera t.b.c. laryngis, tracheae, et intest.
Een paar der allerkleinste obbeltjes bestaan uit lou- spierweefsel. Er zijn vrij el corpora amylacea aan- zig, waarvan sommige t kalk geimpregneerd, an- re door bruin pigment erk gekleurd zijn.	Sted. afd. Flink-gebouwd; vermagerd.	Tuberculosis miliaris dissem. acuta. Phthisis chron. indur. nigra lob. sup. pulm. d.
Vrij veel corpora amy- ea.	Chir. afd. Tenger-gebouwd.	Phthisis apicorum pulmonum etc. Peritonitis acuta e perforatione ulceris t.b.c. coli. Peritonitis chron. adhaes.

Volgnummer.	Sectienummer. Naam. Leeftijd. Datum.	Gewicht der Prostaat.	MAKROSKOPISCHE BIJZONDERHEDEN.
34	S 5601 R. W. 62 14-VII-'17 18 h.p m.	**13 gr.**	Opvallend kleine prostaat. Er zijn geen typische knobbeltjes te zien.
35	S 5605 B. J. K. 21 18-VII-'17 15½ h.p m.	**18.4 gr**	Uitwendig en op doorsneden niets bijzonders t zien.
36	S. 5606 J. H. V. 82 18-VII-'17 39½ h p m.	**35 gr.**	Weinig klachten tijdens 't leven. De klier is vergroot. Er is geen duidelijke uit puiling in de blaas. Er zijn wel vrij aanzienlijk zijknobbels aanwezig, die achter den hals van d blaas reeds met elkaar vergroeid zijn. De sphincte is echter nog intact.
37	S. 5608 A. v. d B 54 20-VII-'17 21½ h.p m.	**14 gr.**	Opvallend kleine prostaat; niets van de typisch knobbelvorming te zien.
38	S. 5609 H. J. F. 28 20-VII-'17 11 h p m.	**11.2 gr.**	Niets opvallends; noch uitwendig, noch op door sneden. Alleen klein. Involutie ?
39	S. 5611 J. R. 93 23-VII-'17 33 h p.m	**23 gr.**	De klier lijkt niet vergroot. Toch zijn op doorsnee (patient had geen klachten in vita) 1—2 c.m i doorsnee metende, uit meerdere spherische lichaamp jes opgebouwde zijknobbels aanwezig. Deze hebbe proximaal een kleine knobbelige verbinding, die ee kleine uitpuiling veroorzaakt in de blaas. Gerekt urethra.

MIKROSKOPISCHE BIJZONDERHEDEN.	HERKOMST. HABITUS.	DIAGNOSIS ANATOMICA.
Veel corpora amylacea, arvan er sommige verkt zijn.	Chir. afd.	Abscessus subphrenicus sin. Pneumothorax et pleuritis sin. Scler. art. aort. levis.
Veinig corpora amylacea. Veel ontstekingshaardjes; arschijnlijk ook in de sjes zelf ontsteking.	Neur. Sted.	Bronchopneumoniae. Sclerosis valv. art. aort.
De zijbwabben zijn uit erdere „corps sphéroides" gebouwd. De buisjes waar- deze bestaan vertoonen n corpora amylacea, wel l papillen.	Sted. afd. Krachtig-gebouwd.	Adenoma (fibromyoma ?) prostatae. Hypertr. vesic. urin. Cystitis fibrinopurulenta. Arteriosclerosis gravis generalis. Pneumonia d. & s. lobularis.
Kleurlooze, bruin gepigenteerde en enkele verkte corpora amylacea. Overigens gewoon.	Chir. afd. Normaal-gebouwd.	Carcinoma colloides flex. lien. coli. Ruptura coli transversi. Peritonitis fibrinopurulenta. Arteriosclerosis levis. valv. musc. cordis.
Er liggen hier meer kliersjes vóór de urethra, dan n gewoonlijk aantreft. Geen corpora amylacea.	Sted. afd. Mager.	Phthisis chron t.b.c. pulmonum. Pneumonia caseosa. Ulcera intest. Tuberculosis peritonei & peritonitis t.b.c. Trombosis ven. iliac. dextr. Embolia ram. art. pulm. dextr.
Aan den rand der uit palair gebouwde buisjes beaande knobbeltjes zijn e corpora amylacea opgeopt. In de knobbels zelf rden deze niet gevonden.	Sted. afd. Mager, krachtig gebouwd.	Bronchopneumoniae. Atherosclerosis valv. mitr. & art. aort. Insuff. valv. mitr. & tricuspid. Scler. art. ren. & art. aort. Hypertr. vesic. urin.

Volgnummer.	Sectienummer. Naam. Leeftijd. Datum.	Gewicht der Prostaat.	MAKROSKOPISCHE BIJZONDERHEDEN.
40	S 5614 A. IJ. M. T. 58 26-VII-'17 16 h p.m	**24.5 gr.**	Uitwendig niets bijzonders te zien. Op doorsneden komt op de typische plaatsen een klein knobbeltje tot voorschijn in r. en l. zijkwab.
41	S. 5620 J. P. R. 41 3-VIII-'17 1½ h p.m.	**9.5 gr.**	Opvallend kleine prostaat. De testes vertoonden met 't bloote oog niets bijzonders. Ziekteinvolutie ?
42	S. 5633 F. H. F. 38 24-VIII-'17 20 h.p.m.	**25 gr.**	Normale klier. Opgespoten met berlijnsch blauw. Enkele lobuli zijn met de kleurstof gevuld.
43	S. 5634 T. K. 20 27-VIII-'17 21 h p.m.	**20 gr.**	Normale voorstaandersklier.
44	S. 5644 J. G. 29 17-IX-'17 13 h.p.m.	**19 gr.**	Normale klier. In de ampullen van het rechter zaadblaasje zaten kleine bruine steentjes. Mislukte opspuiting.
45	S. 5647 O V. 69 21-IX-'17 7½ h.p.m.	**20 gr.**	Uitwendig zijn blaas en voorstaandersklier normaal. Op doorsneden blijken er op de typische plaatsen knobbels aanwezig te zijn. Er is nog geen verbinding tot stand gekomen tusschen deze zijstukken. De klier is opgespoten met O.I. inkt. De lobuli van de lobus posterior zijn niet opgespoten; overigens alles, behalve de knobbels.

MIKROSKOPISCHE BIJZONDERHEDEN.	HERKOMST. HABITUS.	DIAGNOSIS ANATOMICA.
De buisjes dezer kleine knobbeltjes zijn deels gewoon, deels vrij sterk verwijd. Veel corpora amylacea in de rest der klier.	Sted. afd. Zeer-mager, cachectisch.	Adenocarcinoma renis sin. Metastases in pulmonibus, hepate et lymph. gland. Atherosclerosis valv. mitr. & art. aortae.
Geen corpora amylacea. Geen verdere bijzonderheden.	Sted. afd. Sterk-vermagerd.	Phthisis etc. pulmonum. Ulcera t.b.c. laryng. & intestini. Empyema proc. vermiform. Thrombosis ven. iliac. sin. Infarct. ren.
Zeer weinig corpora amylacea.	Neur. afd.	Gliosarcoma ventr. IV cerebri magni. Nephrolithiasis dextra. Sclerosis lev. art. aort.
Weinig corpora amylacea. Zeer veel afgestooten epitheelcellen in de lumina der buisjes.	Chir. afd. Goed-gebouwd.	Perforatio ulceris ventriculi. Peritonitis fibrinopurulenta acuta diffusa. Atherosclerosis generalis levis.
Geen bijzonderheden.	Chir. afd. goed-gebouwd, forsch.	Fibrosarcoma vaginae nervi acustici sin. Kalkhaard in de schildklier.
Zie hiervoor fig. 5.	Sted. afd. Normaal-gebouwd.	Adenocarcinoma ventriculi c. metast. in hepate. Cholelithiasis. Atheroscl. renum. Scler. valv. cord. sin.

Volgnummer.	Sectienummer. Naam. Leeftijd. Datum.	Gewicht der Prostaat.	MAKROSKOPISCHE BIJZONDERHEDEN.
46	S. 5648 H. v. M. 57 24-IX-'17 40½ h p.m.	**39.5 gr.**	Zeer groote klier. Toch is de blaas gewoon. Op doorsneden blijken er 2 slechts kleine knobbeltjes aanwezig te zijn. Fraaie gedeeltelijke opspuiting.
47	S. 5649 L. d. V. 70 24-IX-'17 20 h p.m.	**21.5 gr.**	Geen rekking der urethra; geen knobbeltjes. Sommige gedeelten zijn fraai opgespoten.
48	S. 5651 H. v. L. 77 26-IX-'17 23 h.p.m.	**88 gr.**	Gestorven na de prostatectomie. Oorzaak? „Gesloten" vorm van 't geëxtirpeerde praeparaat. Karakteristiek beeld op doorsneden. 't Zaadheuveltje wordt in 't prostaatbed teruggevonden.
49	S. 5651a ? ±25 26-IX-'17	**17 gr.**	Normale klier. Enkele lobuli met kleurstof gevuld.
50	S. 5654 J. K. 47 1-X-'17 21 h p m	**30.5 gr.**	Vrij groot orgaan. Toch niets van de typische knobbelvorming te zien. Sommige lobuli zijn fraai opgespoten.
51	S. 5655 E B. 24 3-X-'17 36 h p.m.	**17.5 gr.**	Normale klier. Opgespoten. Verschillende lobuli blijken met de kleurstof gevuld te zijn.

MIKROSKOPISCHE BIJZONDERHEDEN.	HERKOMST. HABITUS.	DIAGNOSIS ANATOMICA.
Zie voor deze ongeveer erwtgroote knobbeltjes fig. 4.	Sted. afd. Kort-gebouwd.	Cirrhosis hepatis c. splenomegalia. Bronchopneumoniae. Anasarka. Scler. valv. mitr. & art. aort. lev.
Veel corpora amylacea, waarvan er sommigen verkalkt zijn.	Sted. afd. Stevig-gebouwd.	Carcinoma solidum ulceratum ventriculi cum metastasibus. Arteriosclerosis renum et valv. art. aort. & mitr.
De knobbels vertoonen 't typische beeld. In de rest der platgedrukte prostaat worden veel ontstekingsinfiltraten gevonden.	Sted. afd. Goed-gevoed, Normaal-gebouwd.	Adenoma prostatae extirpatum. Dilatat. ureter. & pyel. Oedema pulmonum. Anaemia. Arterioscl. valv. mitr. & art. aortae. et renum.
Geen bijzonderheden.	Mil. Hosp. Normaal-gebouwd, flink-gespierd.	Hernia diaphr. traumatica, sin. (e vulnere sclopetario) incarcerata, entero - et epiplocele.
Zeer veel corpora amylacea. Fraaie met kleurstof pral gevulde klierbuisjes.	Chir. afd. Normaal-gebouwd; corpulent.	Sepsis staphylococcica. etc. Nephrolithiasis sin. Scler. valv. lev.
't Gewone beeld. Geen corpora amylacea. Zeer veel infiltraatjes; vooral onder het slijmvlies v./d. pisbuis en om de groote ductus prostatici.	Sted. afd. Mager.	Phthisis etc. Ulcera t.b.c. intestini. Infarctus renum. Scler. valv. art. aort. Endocarditis valv. mitr. inveterata.

Volgnummer.	Sectienummer. Naam. Leeftijd. Datum.	Gewicht der Prostaat.	MAKROSKOPISCHE BIJZONDERHEDEN.
52	S. 5656 J. Ch. v. D. 63 5-X-'17 20 h.p.m.	**44 gr.**	Vergroot. Op doorsneden blijken er in de prostaat een aantal grootere en kleinere steenen aanwezig te zijn. Multiple abscesvorming. Bovendien in de zijkwabben een paar karakteristieke kleine knobbeltjes.
53	S. 5658 M. v. B. 63 8-X-'17 7½ h.p.m.	**35 gr.**	Er blijkt een groot absces (2—2,5—3 c.m.) in de prostaat aanwezig te zijn. Toch zijn sommige lobuli met kleurstof gevuld.
54	S. 5658a ? 70 9-X-'17 24 h.p.m.	**22.5 gr.**	Blaas en prostaat uitwendig normaal. Op dwarse doorsneden komen op de typische plaatsen 2 knobbels te voorschijn, ± 1 c.m. in doorsnee.
55	S. 5662 B. J. P. 42 13-X-'17 26 h.p.m.	**28 gr.**	Noch uitwendig, noch op dwarscoupes zijn er ziekelijke veranderingen te vinden.
56	S. 5670 P. D. 30 24-X-'17 23 h.p.m.	**13 gr.**	Kleine prostaat. Involutie ? De opspuiting is niet fraai gelukt. Slechts in een klein gedeelte is de kleurstof doorgedrongen.
57	S. 5673 J. J. E. 53 25-X-'17 20½ h.p.m	**25 gr.**	Prostaat van gewone grootte. Bij doorsnijden blijkt dat er op de typische plaatsen 2 knobbels aanwezig zijn. Ze zijn evenwel niet scherp omschreven.

MIKROSKOPISCHE BIJZONDERHEDEN.	HERKOMST. HABITUS.	DIAGNOSIS ANATOMICA.
Etterige prostatis met abscesvorming. De grenzen van de knobbels zijn daardoor minder duidelijk dan gewoonlijk.	Chir. afd. Krachtig-gebouwd.	Endocarditis inveter. valv. mitr. Abscessus gl. prostatae. Adenoma prostatae. Hypertr. ves. urin. Cystitis ulceros. Scler. valv. mitr. & art. aort.
Etterophoopingen. Vrij veel corpora amylacea. Geen typische knobbelvorming te zien.	Sted. afd Sterk-vermagerd, oud.	Aneurysma cordis ventr. sin. Pericarditis adhaes. Peritonitis et pleuritides serofibr. Abscessus prost. Ulcera ventriculi III. Kystes gland. thyr. Sclerosis art. gravis.
Deze knobbels bestaan uit groepen van nauwe, papillair gebouwde en van cysteuse buisjes. De opspuiting bleek mislukt te zijn.	Mil. Hosp. Norm. gebouwd. Zeer-bleek.	Carcinoma laryngis. Aneurysma aortae ascend. c. thrombose. Phthisis apicorum pulmonum. Cholelithiasis. Kystes renum. Scler. valv.
't Gewone beeld. Geen corpora amylacea.	Chir. afd. Goed-gebouwd.	Peritonitis fibr. purul. acuta diffusa. Haematoma septica retroperitonealis dextra. Scler. valv. art. aort. & mitr. levis.
't Gewone beeld. Enkele lobuli met kleurstof gevuld.	Sted afd. Vermagerd.	Phthisis etc. pulm. Ulcera intest. T.b.c. peritonei et peritonitis t.b.c
De klierbuisjes van deze knobbels verschillen niet veel van die van de rest van de klier. Aan één kant echter zijn een paar buisjes te zien met meerlagig epitheel en vlak daarbij een paar zeer kleine spherische lichaampjes.	Chir. afd. Krachtig-gebouwd.	Laceratio crusis sin.; amputatio. Phlegmone emphysematosa. Cholelithiasis. Cirrhosis vesic. felleae. Peritonitis diff. acuta. Sclerosis valv. art. aort. & mitr. Hypertrophia vesic. urin. incipiens.

Volgnummer.	Sectienummer. Naam. Leeftijd. Datum.	Gewicht der Prostaat.	MAKROSKOPISCHE BIJZONDERHEDEN.
58	S. 5682 W. B. 36 31-X-'17 12 h.p.m.	**37 gr.**	Flinke normale prostaat. Sommige gedeelten blijken mooi opgespoten te zijn.
59	S. 5684 W. K. 23 3-XI-'17 8 h p m.	**24 gr.**	De opspuiting van deze normale voorstaandersklier is bijna totaal mislukt. Oorzaak onbekend.
60	S. 5686 C. v. R. 69 5-XI-'17 18 h.p m.	**20 gr.**	Kleine voorstaandersklier. Enkele buisjes zijn opgespoten. De urethra is gerekt. Er zijn op de typische plaatsen 2 kleine knobbels aanwezig. Ook achter boven ligt één spherisch lichaampje.
61	S. 5690. P M. 76 10-XI-'17 11 h.p m.	**38 gr.**	Zeer fraai opgespoten praeparaat. Geen karakteristieke knobbeltjes gevonden.
62	S. 5692 J. R. 52 12-XI-'17 42 h.p.m.	**12.5 gr.**	Klein orgaan zonder karakteristieke knobbelvorming.
63	S. 5693 J. B. K. 37 12-XI-'17 7 h.p.m.	**12 gr.**	Klein orgaan. Noch uitwendig, noch op doorsnede bijzonderheden te zien. Slechts een paar buisjes zijn opgespoten.

MIKROSKOPISCHE BIJZONDERHEDEN.	HERKOMST. HABITUS.	DIAGNOSIS ANATOMICA.
Zie fig. 8. Geen afwijkingen te zien.	Sted. afd. Goed- & krachtig gebouwd.	Ulcus juxtapyloricum perfor. Peritonitis fibr. purulenta diffusa acuta. Scler. lev. art. aort.
't Gewone beeld. Fraaie hooge epitheelcellen. Geen corpora amylacea. Zeer veel papillen.	Neur. afd. Flink-gebouwd.	Pleuritis adh. dextra. Petechiae. Paralysis cordis. Tumor cerebri.
De knobbels in de zijkwabben liggen niet vlak naast de urethra. 't Hooger gelegen achterste knobbeltje laat de blaaswand en de sphincter nog ongemoeid. Zie fig. 12.	Sted. afd. Sterk-vermagerd.	Peritonitis t.b.c. Tuberculosis chron. lienis. Sclerosis valv. mitr. Nephrolithiasis.
Bijna om alle buisjes bevinden zich grootere of kleinere infiltraten. Prostatitis chron. ?	Oto-Rhin. afd. Goed-gebouwd-mager.	Carc. laryngis. c. metast in lymphogl. Cirrhosis hepatis incipiens. Scler. lev. art.
Zeer veel corpora amylacea. Slechts enkele lobuli zijn met O.I. inkt gevuld.	Sted. afd. Normaal-gebouwd, vermagerd.	Carcinoma solidum ventriculi. Metast. Abscessus subphren. dexter. Peritonitis serofibr. Emphysema pulmonum. Scler. lev. valv.
Nog al wat corpora amylacea. Om de rechter, ductus ejaculatorius een onstekingsinfiltraat. Misschien van tubercueusen aard ?	Chir. afd. Krachtig-gebouwd.	Phthisis etc. pulm. Perichondritis t.b.c. laryngis. T.b.c. renum. Fibromata renum.

Volgnummer.	Sectienummer. Naam. Leeftijd. Datum.	Gewicht der Prostaat.	MAKROSKOPISCHE BIJZONDERHEDEN.
64	S. 5696 M. v. W. 53 19-XI-'17	**13 gr.**	Involutie ? Op doorsneden geen makroskopische bijzonderheden.
65	S. 5699 L. v. V. 45 22-XI-'17	**20 gr.**	Geen bijzonderheden.
66	S. 5701 A. M. 17 27-XI-'17	—	In de rechter epididymis, in de prostaat en in de klieren van Cowper worden tuberculeuse cavernen gevonden. Tuberculose van de klieren van Cowper treft men zelden aan.
67	S. 5703 J. H. S. 33 28-XI-'17 4 h.p.m.	**22.5 gr.**	Normale voorstaandersklier. Sommige buisjes zijn met O.I. inkt gevuld.
68	S. 5706 J. H. M. 64 4-XII-'17 19½ h.p.m.	**19 gr.**	Uitwendig geen afwijkingen. Op doorsneden blijkt, dat de urethra wat gerekt is en dat er in de zijkwabben knobbeltjes aanwezig zijn op de typische plaatsen.
69	S. 5711 J. v. B. 86 11-XII-'17 5 h.p.m.	**62 gr.**	Breede uitpuiling in de blaas. (Patient had geen klachten). De urethra blijkt 2 c.m. gerekt te zijn. In beide zijkwabben zijn samengestelde knobbels aanwezig. Boven de ductus ejaculatorii bevinden zich ook knobbels achter de urethra, die de uitpuiling hebben veroorzaakt. Niettegenstaande de reeds vrij groote knobbels is er toch wat kleurstof in het normale apicale deel der klier doorgedrongen.

MIKROSKOPISCHE BIJZONDERHEDEN.	HERKOMST. HABITUS.	DIAGNOSIS ANATOMICA.
Er zijn vrij veel corpora amylacea aanwezig. De groepeering der klierbuisjes in de zijkwabben lijkt wat afwijkend van de normale, maar de grenzen zijn niet scherp genoeg om hier van knobbelvorming te spreken.	Chir afd. Zeer-mager.	Carcinoma medullare ventr. Metastases in pulm., hepate, liene & lymphogland.
Geen bijzonderheden.	Sted. afd. Zeer-mager; icterisch.	Cirrhosis hepat. hypertr. c. hyperpl. lienis. Gastritis chron. T.b.c. chron. lienis & hepatis. Pleuritis cas. dextr. Pneumonia. Cholangitis catarrh. Icterus.
In de randen der verweekte kaashaarden zijn typische tuberkels aanwezig. (Bacillen niet aangetoond.)	Sted. afd. Mager; goed-gebouwd.	Phthisis chron. t.b.c. etc. pulm. Ulcera t.b.c. intestini. T.b.c. gland. prostatae, glandular. Cowperi et epididymidis dextr.
Geen bijzonderheden.	Chir. afd. Zeer-krachtig gebouwd.	Ruptura jejuni et duodeni. Haematoma retroperitoneale. Haematoperiton. Hydrocele testis sin.
De knobbels zijn fraai uitgespaard door de in de buisjes der normale prostaat binnen gedrongen kleurstof. Op sommige plaatsen zijn infiltraatjes aanwezig.	Sted. afd. Krachtig-gebouwd	Phthisis t.b.c. pulm. etc. Cholelithiasis. Aneurysma cylindrif. a. aortae. Scler. valv. Ulcus ventriculi etc.
Karakteristiek beeld. Er liggen in de klierbuisjes der knobbels ook vrij veel corpora amylacea.	Sted. afd	Arterioscl. valv. mitr. & a. aortae. et art. coron. cordis. Arterioscl. renum et a. aortae. et a. renal.

Volgnummer.	Sectienummer. Naam. Leeftijd. Datum.	Gewicht der Prostaat.	MAKROSKOPISCHE BIJZONDERHEDEN.
70	S. 5712 J. v. A. 29 14-XII-'17 18 h.p.m.	**19.5 gr.**	Normale voorstaandersklier, niet opgespoten.
71	S. 5716 M. d. B. 56 15-XII-'17 2 h p m.	**10 gr.**	Kleine prostaat. Involutie ? Geen knobbelvorming te zien.
72	S 5717 H. S. 71 15-XII-'17 24 h p.m.	**21.5 gr.**	Uitwendig zijn blaas en voorstaandersklier normaal. In de zijkwabben blijken ter hoogte van het zaadheuveltje een paar typische kleine knobbeltjes aanwezig te zijn.
73	S. 5718 W. W. 53 15-XII-'17 28 h.p m.	**12.5 gr.**	Zeer klein orgaan. (vgl. : diagn. anat.) De klier is voor 't grootste gedeelte opgespoten.
74	S. 5722 A. v/d A. 79 20-XII-'17 24 h p.m.	**40 gr.**	Er bestaat een lichte welving van den achterwand van den hals der blaas. Op doorsneden blijkt de urethra ruim 2 c.m. gerekt te zijn. Links en rechts daarvan zijn vrij aanzienlijke samengestelde knobbels aanwezig. Proximaal zijn deze zijknobbels verbonden door een paar spherische lichaampjes, die de uitpuiling veroorzaakten. De knobbels zijn niet opgespoten. Wel fraai 't apicale deel der normale rest van de klier.
75	S. 5727 W. J. R. 40 22-XII-17	**26 gr.**	Normale prostaat. Sommige buisjes blijken opgespoten te zijn.

MIKROSKOPISCHE BIJZONDERHEDEN.	HERKOMST. HABITUS.	DIAGNOSIS ANATOMICA.
't Normale beeld. Zeer weinig corpora amylacea.	Chir. afd. Stevig-gebouwd.	Abscessus cerebri lob. temp. d. Encephalomal. T.b.c. klier aan rechter longhilus.
Er blijken een paar steentjes ter grootte van rijstkorrels aanwezig te zijn. Op vele plaatsen is 't stroma rijk aan kleine cellen.	Int. afd. Normaal-ontwikkeld.	„Cirrhose pigmentaire de la foie". Atrophia pancreatis. T.b.c. pulm. Haemosiderosis hepatis, pancreatis et lymhogland. retro & subpylor. Atrophia cordis. Scler. lev. art. aort.
Er liggen behalve in de buisjes der platgedrukte prostaat ook corpora amylacea in de uterus masculinus en de ductus ejaculatorii.	Sted afd. Vermagerd.	Abscessus lobi occ. d. cerebri magni. Leptomeningitis putrida. Splenitis acuta. Arteriosclerosis levis. renum et valv. cord.
Er zit een zeer klein knobbeltje op eenigen afstand van de urethra in één zijkwab. Misschien is er wat kleurstof in enkele buisjes van 't knobbeltje doorgedrongen ?	Sted. afd. Sterk-vermagerd.	Gummata in hepate. Hepar lobatum. Bronchopneumoniae. Fibrosis test. sin lev. Scler. lev. valv. mitr. & art. aort.
Hier en daar infiltraten in het stroma. Karakteristiek beeld der knobbels en der platgedrukte rest der klier.	Sted afd. Krachtig-gebouwd.	Bronchopneumoniae. Phthisis apic. pulm. Cholelithiasis. Atheroscl. valv. mitr. & art. aortae. et renum gravis.
Veel corpora amylacea. Enkele infiltraten. Geen knobbelvorming.	Neur. afd.	Carcinoma renis sin. c. metastasibus etc. Embolia art .pulmon. Trombosis ven. iliac. d. & s. et plexus pampin.

Volgnummer.	Sectienummer. Naam. Leeftijd. Datum.	Gewicht der Prostaat.	MAKROSKOPISCHE BIJZONDERHEDEN.
76	S 5729 A. J. d. J. 60 29-XII-'17 52 h.p.m.	**25 gr.**	Noch uitwendig, noch op doorsneden zijn afwijkingen te zien.
77	S. 5731. A. B. 64 24-XII-'17 27 h.p.m.	**20 gr.**	Lijkt uitwendig een normaal orgaan. Op doorsneden komen op de typische plaatsen een paar knobbels voor den dag (7 m.m. in doorsnee), die niet door de kleurstof zijn ingespoten, in tegenstelling met 't omliggende weefsel. De urethra is nog bijna in 't geheel niet gerekt.
77a	S. 5733 J. N. 57 24-XII-'17 20 h.p.m.	**18 gr.**	Noch uitwendig, noch op doorsneden worden afwijkingen gevonden. De klier is bijna geheel opgespoten.
78	S. 5735 D. W. 33 27-XII-'17 42½ h p.m.	**12 gr.**	Klein orgaan. Involutie door ziekte? Slechts enkele buisjes zijn met kleurstof gevuld.
79	S. 5740 G. v. 't E. 66 28-XII-'17	**13 gr.**	4 Jaar geleden werd wegens hydrocele een rechtszijdige hemicastratie verricht. Klein orgaan. Op doorsneden blijken op de typische paatsen twee knobbeltjes aanwezig te zijn.
80	S. 5743 A. T 46 29-'XII-'17 14 h.p.m.	**27.5 gr.**	Flinke voorstaandersklier. Enkele buisjes zijn met O.I. inkt opgespoten. Geen knobbelvorming gevonden.

MIKROSKOPISCHE BIJZONDERHEDEN.	HERKOMST. HABITUS.	DIAGNOSIS ANATOMICA.
Naast de urethra wordt in én zijkwab een met 't bloote og nauwelijks zichtbaar ypisch spierknobbeltje ge- evonden.	Sted. afd. Mager, normaal-gebouwd.	Carcinoma penis & scroti et cutis in region. hypogastrica. Metastases in lymph. gl. inguin. Pneumonia etc. Sclerosis art. aort. & ren. et valv. art. aort. & mitr.
Fraai beeld. Er zijn geen orpora amylacea aanwezig. 't Stroma is in de knob- eltjes op sommige plaatsen ijk aan kleine cellen.	Sted. afd. Normaal-gebouwd, mager.	Pneumonia crouposa lob. sup. pulm. dextr. T.b.c. apicorum pulmonum. Splenitis acuta. Sclerosis valv. mitr. valv. art. aort. et art. aort. et ren.
Zie voor 't mikroskopische eeld fig. 2. Zeer veel cor- ora amylacea.	Sted. afd. Groot cadaver.	Gangraena lob. inf. pulm. dextr. Pneum. lobul. ex aspiratione. Pleuritis serofibr. sin. Empyema pleur. dextr.
Vrij veel corpora amy- acea. Overigens 't gewone beeld.	Sted. afd.	Phthisis etc. t.b.c. pulm. Amyloidosis. Sclerosis art. aort. Ulcera t.b.c. laryngis & tracheae.
Sommige klierbuisjes der knobbeltjes vertoonen ster- ke papillaire woekeringen. andere zijn cysteus verwijd.	Chir. afd. Zeer mager.	Carcinoma papillare ventriculi. penetratum in hepatem. Sclerosis valv. et art. aort. Metastases etc.
't Gewone beeld. Vrij veel corpora amy- acea.	Sted. afd. Krachtig-gebouwd.	Phthisis apicorum. Bronchopneumoniae. Endocarditis verrucosa. Sclerosis levis valv. etc.

Volgnummer.	Sectienummer. Naam. Leeftijd. Datum.	Gewicht der Prostaat.	MAKROSKOPISCHE BIJZONDERHEDEN.
81	S 5744 J. W. 73 31-XII-'17 16½ h.p.m.	**25 gr.**	Op doorsneden blijkt dat er in de rechter zijkwal een vrij aanzienlijke (1—2—1½ c.m.) knobbel aan wezig is, terwijl in de linker slechts een met 't bloote oog nauwelijks zichtbaar knobbeltje voor den da treedt. De urethra blijkt daardoor voornamelijk i dwarse richting gerekt te zijn.
82	S 5745 A. K. 37 31-XII-'17 35½ h.p m.	**22.5 gr.**	Normaal orgaan. Voor een groot gedeelte fraa opgespoten. Geen knobbelvorming.
83	S. 5749 L. B. 42 2-I-'18 29 h.p.m.	**16 gr.**	Klein orgaan. Eenige lobuli blijken fraai opgespoten te zijn.
84	S. 5753 L. D. S. 24 2-I-'18 13 h p m	**11 gr.**	Involutie door ziekte ? Op doorsneden geen bijzonderheden.
85	S. 5763 P. K. 53 14-I-'18 3 h.p.m.	**15 gr.**	Noch uitwendig, noch op doorsneden zijn met 't bloote oog afwijkingen te zien.
86	S. 5775 H. H. 60 23-I-'18 22 h.p.m.	**23 gr.**	Met 't bloote oog zijn noch uitwendig, noch op doorsneden de karakteristieke knobbeltjes te zien.

MIKROSKOPISCHE BIJZONDERHEDEN.	HERKOMST. HABITUS.	DIAGNOSIS ANATOMICA.
Het kleinere linker knob-eltje bestaat grootendeels it spierweefsel. Het groo-ere rechter uit deels nauwe, eels cycteuse klierbuisjes. Veel ontstekingshaarden.	Sted. afd. Goed-gebouwd, dik.	Apoplexia gland. suprar. dextr. Adenoma gland. suprar. sin. Hernia scrotalis indirecta enterocele d. partim reponibilis. Diverticulum Meckelii. Sclerosis valv. & art. aort. Pyelitis et cystitis catarrhalis.
Veel corpora amylacea. ier en daar infiltraten o.a. nder het slijmvlies van de isbuis.	Sted. afd. Bleek.	Empyema thor. invet. dextr. Phthisis pulm. t.b.c. etc. Hypertrophia vesic. urin. Cystitis.
Normaal beeld. Weinig corpora amylacea.	Neur. afd. Normaal-gebouwd.	Abscessus cerebri perfor. in ventr. later. dextr. Leptomeningitis acuta purulenta. Atherosclerosis lev. etc.
't Gewone beeld. Weinig corpora amylacea.	Int. afd. Mager.	Phthisis etc. pulm. Pleuritis caseosa d. & s. Ulcera t.b.c. laryngis.
Geen knobbelvorming. Weinig corpora amylacea.	Sted. afd. Krachtig-gebouwd.	Bronchopneumoniae etc. Emphysema et oedema pulmonum. Cirrhosis hepatis. Sclerosis levis valv. cord. sin.
Geen duidelijke knobbel-orming. Veel infiltraten in e klierlumina. Prostatitis. Vrij veel corpora amy-acea.	Sted. afd. Mager.	Pneumonia lobaris bilateralis. Hydronephrosis sinistra. Scler. lev. art. Hypertrophia & dilatitio cordis etc. Hypertrophia vesic. urin.

Volgnummer.	Sectienummer. Naam. Leeftijd. Datum.	Gewicht der Prostaat.	MAKROSKOPISCHE BIJZONDERHEDEN.
87	S. 5799 S. d. Z. 43 26-I-'18 7 h.p m.	**28 gr.**	Vrij groot orgaan. Er bestaat een tuberculeuse aandoening van 't linker zaadblaasje. Ook in de prostaat, wier gezonde gedeelten fraai zijn opgespoten, worden uitgebreide tuberculeuse haarden gevonden.
88	S. 5781 J. v. H 50 26-I-'18	**20.5 gr.**	Met 't bloote oog zijn geen afwijkingen te zien, noch uitwendig, noch op doorsneden. Een paar lobuli zijn met kleurstof gevuld.
89	S. 5790 65 Th. G. V. 8-II-'18 8 h.p.m.	**22 gr.**	Blaas en voorstaandersklier uitwendig zonder afwijkingen. Op doorsneden blijkt dat 't grootste gedeelte der klier fraai is opgespoten. Geen knobbelvorming te zien.
90	S 5801 W. I. 28 18-II-18 20 h.p.m.	**23 gr.**	Normale voorstaandersklier. Sommige buisjes blijken met de kleurstof opgespoten te zijn.
91	S. 5808 J. v. d. S. 89 25-II-'18 43½ h.p.m.	**20 gr.**	Lichte uitpuiling van den achterwand van den hals van de blaas. Op doorsneden blijken er knobbels aanwezig te zijn in de zijkwabben. Achter de urethra, boven de ductus ejaculatorii ligt een kleine knobbel, die de oorzaak van de kleine uitpuiling is.

MIKROSKOPISCHE BIJZONDERHEDEN.	HERKOMST. HABITUS.	DIAGNOSIS ANATOMICA.
Uitgebreide kaashaarden. 't Gezonde gedeelte is raai opgespoten.	Chir. afd. Krachtig-gebouwd.	Phthisis t.b.c. pulmonum etc. Spondylitis t.b.c. vertebr. thor. X & XI. Peritonitis acuta diffusa ex ulcere t.b.c. intest. perfor. Tuberc. ren. & ves. sem. sin.
Geen knobbels in de zij-wabben.	Neur. afd. Goed-gebouwd.	Carcinoma cylindrocellulare pulm. d. Tuberculosis pulm. d. Embolia art. pulm. s. Metastases in cerebro. Kystes renum.
Geen knobbelvorming te en. Aan den linkerkant ijn alle klierbuisjes van de ijkwab met kleurstof ge-uld.	Sted. afd. Normaal-gebouwd. mager.	Aneurysma cylindrif. ram. asc. art. aortae. Atheroscl. gravis. Phthisis etc. pulm. Ulcus t.b.c. tracheae. Dilatatio tracheae et tracheitis chronica. Tracheotomia inf. (jarenlang!) Fibrosis lev. testium.
Normale klier. Vrij veel papillen in de ierbuisjes. Geen corpora mylacea.	Chir. afd. Krachtig, normaal-gebouwd.	Ulcera II duodeni, quorum perforat. unum. Peritonitis fibr. diffusa. Scler. lev. valv. etc.
Fraai opgespoten. Typische knobbels. Weinig orpora amylacea.	Sted. afd. Uiterst-vermagerd.	Pneumonia crouposa lob. inf. pulm. dextr. Ulcus duodeni. Sclerosis levis. valv. cord. sin. et art. ren.

Volgnummer.	Sectienummer. Naam. Leeftijd. Datum.	Gewicht der Prostaat.	MAKROSKOPISCHE BIJZONDERHEDEN.
92	S. 5815 K. v H. 52 1-III-'18 28 h.p m.	—	Het is niet met zekerheid uit te maken of de kanker van de prostaat of van de blaas of elders is uitgegaan.
93	S. 5816 M. R. 70 2-III-'18 25 h.p.m.	**23 gr.**	De opspuiting dezer prostaat mislukte grootendeels door luchtbellen, die zich in de urethra bevonden. Met 't bloote oog is 't niet zeker of er knobbels aanwezig zijn.
94	S. 5819. J. A. M. 65 4-III-'18 19½ h p.m	**23 gr.**	Oogenschijnlijk normaal. Op doorsneden zitten in beide zijkwabben knobbels met een middellijn van 1 c.m. De rest der klier is grootendeels fraai opgespoten.
95	S. 5820 D. v. d. H. 18 4-III-'18 35 h.p.m.	**13 gr.**	Normale voorstaandersklier. Gedeeltelijke opspuiting. Geen makroskopische afwijkingen.
96	S. 5828 H. S. 20 9-III-'18 31 h p m.	**11 gr.**	Klein orgaan. Involutie of uitblijven der veranderingen van de puberteit.
97	S. 5829 A. H. v. E 23 11-III-'18 14½ h p m	**12 gr.**	Kleine voorstaandersklier. Alleen de linkerhelft is vrij aardig opgespoten. 't Schijnt dat er een tuberculeuse aandoening van de rechter ductus ejaculatorius bestaat ? ?

MIKROSKOPISCHE BIJZONDERHEDEN.	HERKOMST. HABITUS.	DIAGNOSIS ANATOMICA.
Adenocarcinoma. Uiterst fijne buisjes van eer klein, atypisch epitheel.	Chir. afd. Normaal gebouwd, vrij krachtig, groot. Geen rigor mortis	Carcinoma vesic. urin. (prostatae ?). Pyonephrosis duplex. Cystitis haemorrhagica. Sepsis streptoc. Splenitis acuta. Pleuritis chron. adhaes. dupl. Absc. thoracis dextr. Abscessus renum etc.
't Blijkt dat er op de tyische plaatsen toch een aar zeer kleine spierknobeltjes aanwezig zijn.	Chir. afd Zeer mager.	Carc. planocell. max. sin. Metastases. Bronchopneumoniae. Atherosclerosis. Spenitis.
Karakteristiek beeld. Op vele plaatsen in 't stroma zijn onstekingshaardjes anwezig. Veel corpora amylacea.	Chir. afd. Zeer mager.	Gonarthritis purulenta sinistra staphylococcica. etc. etc. Scler. lev. cord. sin.
Geen corpora amylacea. 't Gewone beeld. Juist die gedeelten zijn pgespoten, waar gewoonlijk le knobbels optreden.	Sted. afd Normaal gebouwd, flink.	Pyopneumothorax dextra. Abscessus putr. lob. sup. pulm. dextr. Pericarditis serofibrinosa.
In 't geheel geen corpora mylacea. Geen bijzonderheden.	Sted. afd. Sterk-vermagerd.	Phthisis etc. pulm. Ulcera t.b.c. intest. etc.
Aan den linkerkant zijn uist die buisjes met kleurtof gevuld, waar gewoonjk de knobbels 't eerst opreden. De ductus ejaculaorius blijkt intact te zijn.	Sted. afd. Normaal gebouw; flink-gespierd; tamelijk mager.	Leptomeningitis t.b.c. T.b.c. incipiens lob. sup. pulm. dextr. etc.

Volgnummer.	Sectienummer. Naam. Leeftijd. Datum.	Gewicht der Prostaat.	MAKROSKOPISCHE BIJZONDERHEDEN.
98	S 5836 A. A. G. 81 20-3-'18 8½ h.p.m.	**21 gr.**	Uitwendig aan blaas en prostaat geen afwijkingen. Sommige gedeelten zijn prachtig opgespoten. Even boven het veru montanum zijn op de typische plaatsen kleine, reeds samengestelde knobbeltjes aanwezig.
99	S. 5837 E. D. H. B. 60 20-III-'18 12 h.p.m.	**20.5 gr**	Lichte heffing van den bodem van de blaas achter het orificium. In beide zijkwabben zijn vrij groote knobbels aanwezig (1—1½ c.m. in doorsnee), die achter de urethra nog niet met elkaar samenhangen.
100	S. 5838 W. v. D. 62 21-III-'18 18½ h.p.m.	**30 gr.**	In beide zijkwabben is een samengestelde knobbel aanwezig. Ook achter de urethra ligt een klein knobbeltje, dat een heel lichte uitpuiling veroorzaakte aan den achterwand van den hals van de blaas.
101	S. 5840. C. v. N. 25 25-III-18 44½ h p.m.	**14 gr.**	Normale, niet opgespoten voorstaandersklier. Geen afwijkingen.
102	S. 5842 G. v. E 61 25-III-'18 31½ h.p.m.	**12 gr.**	Kleine prostaat. Aan de achterwand van den hals van de blaas is een klein erwtgroot knobbeltje aanwezig, dat door een plooivorming van den spierwand ontstond, tengevolge van de in de zijkwabben aanwezige typische klierknobbels.
103	S. 5849 Th. V. 51 3-IV-'18 12 h.p.m.	**17 gr.**	Uitwendig geen bijzonderheden. Evenmin bij 't aanleggen van doorsneden op vele plaatsen.

MIKROSKOPISCHE BIJZONDERHEDEN.	HERKOMST. HABITUS.	DIAGNOSIS ANATOMICA.
Typisch beeld der knobeltjes. Meer corpora amylacea in de platgedrukte lier dan in de knobbels.	Sted afd Krachtig-gebouwd.	Atherosclerosis gravis generalis. Bronchopneumoniae etc. Splenitis acuta.
Karakteristiek beeld. Weig corpora amylacea, zoovel in de knobbels als in de est van de klier.	Neur. afd. Lang en mager.	Apoplexia sanguinea cerebri magni sin. Bronchopneumoniae etc. Splenitis acuta. Atherosclerosis gravis gener.
't Orgaan is uitgedroogd óór er coupes gemaakt aren.	Chir. afd. Normaal gebouwd.	Gangraena humida man. dextr. c. phlegm. antebr. dextr. Phthisis chron. t.b.c. pulm. Peritonitis acuta. Splenitis acuta etc. Absc. gland. prost. Cirrhosis hepatis. Scler. valv.
Slechts enkele corpora mylacea. Overigens 't normale beeld.	Sted. afd. Vermagerd.	Pneumonomycosis chron. pulmonum amb.
De knobbels zijn beter an 't kris en kras door elaar liggend stroma, dan an den vorm der klierbuises zelf te herkennen.	Sted. afd. Vermagerd.	Pneumonia crouposa lob. inf. pulm. d. &. s. Sclerosis levis valv. mitr. & a. aort. etc.
Geen duidelijke knobbelorming. Zeer vele corpora mylacea; overigens geen ijzonderheden.	Chir. afd. Krachtig-gebouwd.	Carcinoma planocellulare oesoph. penetr. et perfor. in bronchos. T.b.c. pulmon. Splenitis acuta.

Volgnummer.	Sectienummer. Naam. Leeftijd. Datum.	Gewicht der Prostaat.	MAKROSKOPISCHE BIJZONDERHEDEN.
104	S. 5857 H. J. v. R 83 12-IV-'18 20 h.p.m.	**17.5 gr.**	Er bestaat een lichte heffing van het heele orificium van de urethra. Op doorsneden blijken er in beide zijkwabben samengestelde knobbels aanwezig te zijn. De rest van de klier is op sommige plaatsen fraai opgespoten.
105	S. 5863 M. v. D. 39 18-IV-'18 9½ h p.m.	**12.5 gr.**	Klein orgaan. Atrophie door ziekte ? Op doorsneden vrij veel pigment. Overigens geen bijzonderheden.
105a	S. 5865 C. J. 55 20-IV-'18	**23.5 gr.**	Typische knobbels in de zijkwabben ongeveer ter hoogte van het veru montanum.
106	S. 5867 S. J. v/d W. 75 22-IV-'18 45½ h.p m.	**24 gr.**	Met 't bloote oog zijn op doorsneden op de typische plaatsen 2 knobbeltjes te zien. 't Lijkt alsof deze grootendeels uit spierweefsel bestaan.
107	S. 5877 H. C. S. 86 30-IV-'18 8 h.p.m.	**21.5 gr.**	Er bestaat een lichte heffing van den hals van de blaas. Op doorsneden blijken er ter weerskanten samengestelde knobbels aanwezig te zijn ; links grooter dan rechts. Er liggen geen knobbels achter de urethra.
108	S 5880 H. L. 76 1-V-'18 9 h.p.m.	**16 gr.**	Er blijkt een absces in de prostaat aanwezig te zijn. Toch zijn op de typische plaatsen duidelijk een paar knobbeltjes te zien. Een gedeelte der kliertbuisjes van de rest van de prostaat blijken opgespoten te zijn met O.I. inkt.

MIKROSKOPISCHE BIJZONDERHEDEN.	HERKOMST. HABITUS.	DIAGNOSIS ANATOMICA.
Typische knobbels. In de buisjes van de rest er klier zijn veel infiltraten anwezig. Prostatitis.	Sted. afd. Normaal-gebouwd; mager,	Bronchopneumoniae. Endocarditis & atheroscl. valv. mitr. & a. aortae. Ulcera II ventr. etc. Scler. valv. mitr. & art. aort.
Zeer veel corpora amylacea, waarvan er sommige eer groot zijn. Verschillende zijn bovendien verkalkt. Overigens gewoon.	Sted. afd. Flink-gebouwd.	Phthisis pulm. etc. Ulcera t.b.c. laryngis & intestini.
Het grootste deel dezer nobbeltjes bestaat uit kleine pherische lichaampjes van outer spierweefsel.	Sted. afd. Groot en mager.	Hypertrophia cordis totius. Aneurysma cylindr. aort. (part. asc.) Atheroscl. gravis. Stenosis art. coron. Oedema pulmonum. Hydrothorax duplex.
De knobbeltjes bestaan inerdaad voor een groot deel it spierweefsel. Bovendien chter blijken groepen van trengetjes en nauwe klieruisjes aanwezig te zijn van typisch karakter: kanker.	Sted. afd. Krachtig-gebouwd.	Bronchopneumoniae. Pleuritis serofibr. duplex. etc. Scler. valv. art. aort. & mitr. et art. ren.
Sommige knobbeltjes beaan uit spierweefsel. Overigens 't gewone beeld.	Sted. afd. Krachtig; flink gespierd.	Bronchopneumoniae. etc. Atherosclerosis gravis a. aortae. Sclerosis valvularum musc. cord. sin.
Zoowel in als rondom een edeelte der klierbuisjes eft men etterige infiltraen aan. De knobbeltjes zijn karakeristiek.	Sted. afd. Mager.	Hypertr. musc. cordis excentr. Endocarditis et atheroskl. etc. Pneumonia etc. etc. Scler. valv. mitr. & art. aort.

Volgnummer.	Sectienummer. Naam. Leeftijd. Datum.	Gewicht der Prostaat.	MAKROSKOPISCHE BIJZONDERHEDEN.
109	S. 5884 G. N. 24 6-V-'18 37 h.p.m.	**12 gr.**	Atrophie door ziekte ? Geen makroskopische bijzonderheden op doorsneden.
110	S. 5903 G. v. d. S. 63 23-V-'18 5 h.p.m.	**19.5 gr.**	Voorstaandersklier van normale grootte. De blaas is intact. Op doosneden blijken er 2 kleine knobbels aanwezig te zijn op de typische plaatsen.
111	S. 5914 J. B. 42 31-V-'18 15½ h.p m	**18.5 gr.**	Noch uitwendig, noch op doorsneden zijn afwijkingen gevonden. Geen knobbelvorming.
112	S. 5925 IJ. v. M. 73 10-VI-'18 24 h.p.m.	**33 5 gr.**	Er bestaat een lichte heffing van den bodem van de blaas. Op doorsneden blijkt dat de urethra ± 1½ c.m. gerekt is . Ter weerszijden zijn vrij aanzienlijke knobbels aanwezig. Deze hebben proximaal achter de pisbuis, nog geen commissuur.
113	S. 6014 J. v. d. W 81 5-XII-'18 6½ h p.m.	**30 gr.**	De rechter testikel was kleiner dan de linker. Er bestaat een heffing van den bodem van de blaas. In de zijkwabben zijn groote knobbels aanwezig, die uit vele spherische lichaampjes bestaan
114	S. 6040 A. F. H. 84 3-X-'18 19 h.p.m.	**23.5 gr.**	Grootte : ongeveer normaal. Lichte heffing van den bodem van de blaas. Rekking der urethra : 1 c.m Typische, vrij-groote knobbels rechts en links daarvan. Links veel grooter dan rechts. De heffing van den bodem van de blaas wordt door 't proximale deel van deze linkerhelft veroorzaakt.

MIKROSKOPISCHE BIJZONDERHEDEN.	HERKOMST. HABITUS.	DIAGNOSIS ANATOMICA.
Normale beeld. Geen corpora amylacea.	Sted. afd. Mager.	Phthisis etc. pulmonum. Splenitis acuta. Endocarditis verrucosa. Ulcera t.b.c. intestini.
De knobbelvorming is minder duidelijk bij bekijken met 't mikroskoop dan met 't bloote oog. De lobus anterior was hier goed ontwikkeld.	Chir. afd. Normaal-gebouwd; bleek.	Ulcus ventr. perforat. & penetr. in ileum. Perihepatitis et pericholecystitis chron. adh. fibrosa. Myocarditis chron. fibr. etc. Sclerosis valv. mitr. & art. aort. lev.
Wegens uitdrooging van 't preaeparaat konden geen mikroskopische coupes worden vervaardigd.	Int. afd. Krachtig-gebouwd.	Nephritis chron. parench. Hypertr. cordis totius. Endocarditis san. Pericarditis serofibrinosa.
Typische knobbels. In het stroma van de rest der prostaat liggen hier en daar ophoopingen van kleine cellen.	Sted. afd. Normaal-gebouwd.	Pleuritis serofibr. bilat. Bronchopneumonia. Thrombi pariet. ventr. sin. cordis. Atheroscl. etc. levis. Polyposis ventriculi.
Karakteristiek beeld. Op sommige plaatsen zijn infiltraatjes aanwezig. Veel corpora amylacea.	Chir. afd. Normaal-gebouwd.	Peritonitis incipiens fibrinosa e hern. incarc. etc. Atherosclerosis etc. levis.
Karakteristieke knobbels. Zeer veel pigment in de rest van de platgedrukte prostaat. Op sommige plaatsen kleine infiltraten.	Sted. afd. Krachtig-gebouwd.	Bronchopneumoniae. Abscessus lob. inf. pulm. dextr. Endocarditis verrucosa valv. mitr. Sclerosis levis valv. mitr.

Volgnummer.	Sectienummer. Naam. Leeftijd. Datum.	Gewicht der Prostaat.	MAKROSKOPISCHE BIJZONDERHEDEN.
115	S. 6042 P. A. V. 60 4-X-'18 14 h.p.m.	**28 gr.**	Lijkt vergroot: bolvorm. Geen heffing of uitpuiling. Urethra: heel lichte rekking. Typische kleine knobbels links en rechts van 't veru montanum en iets daarboven.
116	S. 6144 G. t. H. 63 7-XII-'18 14 h.p.m.	**15 gr.**	Opvallend kleine prostaat. Blaashals: normaal. Urethra: nagenoeg geen rekking. Typische kleine knobbels links en rechts van 't veru montanum en iets daarboven.
117	S. 6148 L. A. 79½ 9-XII-'18 58 h.p.m.	**36 gr.**	Patient overleed eenige dagen na de prostatectomie. Zie voor het chirurgische praeparaat: n⁰ 84 Tabel B. In het prostaatbed werd het zaadheuveltje ongeschonden teruggevonden.
118	S. 6225 J. L. D. 40 27-I-'19 8 h.p.m.	**21 gr.**	Normale voorstaandersklier. Noch uitwendig, noch op doorsneden makroskopische afwijkingen.
119	S. 6245 M. S. 82 17-II-'19 48 h.p.m.	**36 gr.**	Er bestaat een heffing van den bodem van de blaas, veroorzaakt door de beide uit talrijke spherische lichaampjes opgebouwde zijknobbels. De urethra is 1½ c.m. gerekt. Er liggen geen knobbels achter deze.
120	S. 6248 G. v. S. 70 17-II-'19 25 h.p.m.	**20 gr.**	In de blaas is een kleine uitpuiling aanwezig. 't Blijkt op doorsneden dat de urethra slechts weinig gerekt is en dat de knobbels in de zijkwabben ongeveer de grootte hebben van een hazelnoot. Ook achter de urethra liggen een paar knobbeltjes, die de oorzaak van de uitpuiling waren.

MIKROSKOPISCHE BIJZONDERHEDEN.	HERKOMST. HABITUS.	DIAGNOSIS ANATOMICA.
Typische knobbels. In de rest van de prostaat rij veel en soms zeer groote orpora amylacea. Ook veel ruin pigment. Hier en daar ntstekings haardjes.	Chir. afd. Forsch-gebouwd.	Carcinoma ulceros. coli sigmoidei. Perforatio (ruptura) coli. Peritonitis faeco-purulenta diffusa. Sclerosis levis valv. mitr.
Gewone beeld der knobels. De afscheiding tegenover le omgeving is nog niet terk uitgesproken.	Neur. afd. Kort-regelmatig gebouwd.	Atrophia lob. front. cerebri magni. Endocarditis valv. art. aortae retrahens. Fibrosis testium! Scler. lev. valv. mitr. et art. aort.
Er is een heftige ontstekingsreactie aanwezig op de plaatsen waar vroeger de knobbels hebben gezeten. Tusschen de spiervezels der platgedrukte prostaat zit nog een klein spherisch lichaampje.	Chir. afd. Zeer-krachtig. Regelmatig gebouwd.	Bronchopneumoniae. Pyelitis et cystitis gravis. Atherosclerosis gravis art. aortae.
't Gewone beeld. In 't geheel geen corpora amylacea.	Int. afd. Zeer-mager. Lang. Bleek.	Phthisis etc. pulmonum. Ulcera t.b.c. intestini.
Karakteristiek beeld van knobbels en platgedrukte rest. Er zijn veel meer corpora amylacea aanwezig in deze laatste dan in eerstgenoemde.	Sted. afd. Regelmatig-gebouwd.	Pneumonia lobarus lob. omn. pulm. d. Endocarditis chron. invet. Atheroscl. lev. Splenitis acuta. Adenoma prost. etc. Hypertrophia ves. urin.
In de rechterkwab, buiten de knobbels, blijkt een abscès te zitten. Zoowel in als buiten de knobbels zitten corpora amylacea. Op sommige plaatsen infiltraten.	Chir. afd. Flink-gebouwd.	Sepsis staphylococcica. Absc. pulm. & ren. Adenoma gland. prost. Hypertr. vesic. urin. Phlegmone antebr. dextr. Scler. lev.

Volgnummer.	Sectienummer. Naam. Leeftijd. Datum.	Gewicht der Prostaat.	MAKROSKOPISCHE BIJZONDERHEDEN.
121	S. 6259 J. F. 39 26-II-'19 24 h.p.m.	**17 gr.**	Er blijken verscheidene kaashaardjes en een paar cavernen aanwezig te zijn.
122	S. 6262 W. J. J. G 80 27-II-'19 6 h.p.m.	**28 gr.**	Lichte uitpuiling van het orificium internum, veroorzaakt door kleine knobbeltjes, die geleverd zijn door de op de typische plaatsen gelegen knobbels in de zijkwabben.
123	S. 8412 ? 94 11-I-'18	**180 gr.**	Zeer groote voorstaandersklier met vrij aanzienlijken knobbel van Morgagni. Zeer groote zijknobbels. Urethra : 5 c.m. Een schijf van deze prostaat is afgebeeld op fig. 10. Verklaring zie tekst.
124	S. 8344 ? 85 24-XII-'17	**35 gr.**	't Orgaan is wat vergroot. Geen knobbel van Morgagni. Geen gerekte urethra. Geen duidelijke knobbelvorming. De linkerhelft is opgespoten.
125	S. 8335 ? 65 20-XII-'17	**37.5 gr.**	Vrij groot klierorgaan. Lichte heffing van den bodem van de blaas. Op doorsneden blijken er typische knobbels aanwezig te zijn ter weerszijden van de nog weinig gerekte urethra. Ook achter de urethra ligt een kleine karakteristieke knobbel. Fraaie gedeeltelijke opspuiting.

Leeftijd.	Knobbels werden gevonden bij de nummers :	Te samen
51—60	2, 14, 18, 20, 24, 40, 46, 57, 73, 99, 105a en 115.	12
61—70	1, 5, 17, 25, 32, 45, 52, 54, 60, 68, 77, 79, 93, 94, 100, 102, 120, 125.	18
71—80	7, 19, 27, 29, 48, 72, 74, 81, 112, 117, 122.	11
81—90	36, 69, 92, 98, 104, 107, 113, 114, 119.	9
91—100	39, 123.	2

MIKROSKOPISCHE BIJZONDERHEDEN.	HERKOMST. HABITUS.	DIAGNOSIS ANATOMICA.
Uitgebreide tuberculeuse processen, kaashaarden en cavernen.	Chir. afd. Lang. Sterk-vermagerd.	Phthisis etc. pulm. et renum etc. Periangiocholitis t.b.c. hepatis. Ulcus ventr. perfor. Peritonitis incipiens diffusa. Embolia ram. d. art. pulm.
Op sommige plaatsen opnoopingen van kleine ronde cellen. Meer corpora amylacea in de rest van de prostaat dan in de knobbels.	Chir afd. Zeer-mager.	Pyelocystitis fibrinopurulenta. Abscessus in renibus. Bronchopneumoniae etc. Splenitis acuta. Endoc. inveter. etc. Scler. levis. art. aortae.
't Gewone beeld.	Wilhelmina-Gasthuis A'dam.	Pneumonia.
Bij verrassing blijkt dat de niet opgespoten helft bestaat uit groepen van dicht op elkaar liggende ringetjes van zeer kleine atypische cellen.	Wilhelmina-Gasthuis A'dam.	Pneumonia.
Karakteristiek beeld van de knobbels. De kleine knobbel achter de urethra heeft den sphincter nog intact gelaten.	Wilhelmina-Gasthuis A'dam.	Suicidium.

Knobbels ontbraken bij de nummers:	Te samen	Aantal knobbels in %.
30, 37, 62, 64, 71, 76, 77a, 85, 87, 103.	10	54 %
34, 47, 53, 90, 110, 116.	6	75 %
61, 108. (No. 106 bleek kanker te zijn).	3	79 %
124. (No. 124 bleek kanker te zijn).	1	90 %

TABEL: B.

Volgnummer.	Naam. Leeftijd. Herkomst. Datum.	Gewicht van het Praeparaat.	MAKROSKOPISCHE BIJZONDERHEDEN.
1	v. E. ? Chir. Klin. 9 Juni 1903	4 gr.	Klein rond knobbeltje. Misschien is dit een gevaa van zgn. „prostaatatrophie". 't Zou ook kunnen zijn dat slechts een gedeelte is verwijderd bij de operatie. Op doorsnee: gewoon sponsachtig aspect.
2	v. H. ? Chir. Klin. 1904	44 gr.	Vorm: „en fer à cheval". De zijkwabben zijn om een gummibuisje aan elkaar vast gehecht. De uitpuiling wordt meer door den linker dan door den rechter zijknobbel gevormd. Overal op doorsnee: gewone beeld: „corps sphéroides". In de buurt waar de colliculus zat: enkele spierflarden.
3	A. d. O. ? Chir. Klin. 1905	57 gr.	Gummibuisje in de urethra. Vóór de urethra bevindt zich slechts een smalle strook van spier- en bindweefsel. De linker kwab is veel grooter dan de rechter en is alleen aansprakelijk voor het uitpuilende gedeelte. Op dwarse doorsneden: typisch beeld.
4	d. K. ? Chir. Klin. 1905.	35 gr.	Rekking der urethra: 2 c.m. Er liggen geen knobbels vóór de urethra. De uitpuiling schijnt hier voornamelijk teweeggebracht te zijn door de knobbels, die, vlak boven het zaadheuveltje, achter de urethra lagen.
5	M. v. V. ? Chir. Klin. 20 Aug. 1906.	25 gr.	„En fer à cheval". Het linkerzijstuk is veel grooter dan 't rechter. Op doorsneden: overal 't gewone aspect.
6	v. R. ? Chir. Klin. 17 Sept. 1906.	20 gr.	Tamelijk kleine „open" vorm. Er is een gummibuisje tegen aangenaaid. De kleine knobbel van Morgagni hangt hier samen met de knobbels van achter, van rechts en van links. Overal gewoon aspect.

MIKROSKOPISCHE BIJZONDERHEDEN.	OPMERKINGEN.
Vrij- wijde klierbuisjes door dunne dikke strooken van spier- en bindweefsel van elkaar gescheiden.	Compleet ?
Sommige groepen van klierbuisjes met papillaire excrescenties, andere cysteus verwijd. Aan den vesicalen rand van de uitpuiling : kleincellige infiltraten.	Waarschijnlijk bestond er bij de operatie een ontsteking van de blaas.
Wijde en nauwe epitheelbuisjes. 'n Enkel infiltraatje.	De rechterknobbel is gehavend. Misschien leverde deze meer moeilijkheden bij de operatie dan de rest. Aangezien er groote knobbels achter de urethra liggen, was er waarschijnlijk per rectum een groote uitpuiling te voelen.
Overal 't gewone beeld. Hier en daar een infiltraat om een verwijd klierbuisje.	Er was een gummibuis in de urethra gestoken.
't Gewone beeld. Op sommige plaatsen ophoopingen van kleine cellen in 't stroma.	'n Gummibuisje was er met een draad aan vastgehecht.
Vele buisjes zijn sterk verwijd. In en onder het slijmvlies van den hals van de blaas : ontstekingsinfiltraat. Tusschen de klierbuisjes van den knobbel van Morgagni en 't slijmvlies ligt nog vrij veel spierweefsel.	Blaasontsteking ?

Volgnummer.	Naam. Leeftijd. Herkomst. Datum.	Gewicht van het Praeparaat.	MAKROSKOPISCHE BIJZONDERHEDEN.
7	D. v. G. ? Chir. Klin. 1906.	64 gr.	Vóórste commissuur: alléén spier- en bindweefsel. Groote knobbel van Morgagni, geleverd voornalijk door den linker zijknobbel, die veel grooter is dan den rechter. Urethra: 3. c.m.
8	H. N. ? Chir. Klin. 1906.	56 gr.	Aan den voorkant zijn de groote zijknobbels alléén door spier- en bindweefsel, aan den achterkant ook door knobbels met elkaar verbonden. Geen duidelijke uitpuiling. Veel spierflarden.
9	R. v. S. ? Chir. Klin. 1907	105 gr.	Zeer groote zijstukken. Urethra: 4 c.m. Geen uitpuiling. Geen knobbels vóór de urethra. Op doorsnee: gewoon aspect.
10	T. v. d. B. ? Chir. Klin. 5 Juni 1907.	48 gr.	„En fer à cheval". 2 Groote zijstukken zonder duidelijke knobbel van Morgagni. In dwarse coupes: overal sponsachtig beeld.
11	P. v. O. 66 Chir. Klin. 1907.	13 gr.	Geen typische vorm. Moeilijk ter orientatie. Lijkt met 't bloote oog zeer verdacht.
12	S. ? Chir. Klin. 1907.	15 gr.	„Open" vorm. In dwarse doorsneden overal 't gewone sponsachtige beeld.
13	C. B. ? Chir. Klin. Sept. 1907.	14 gr.	3 Losse stukken, die om een gummibuisje weer in de natuurlijke ligging zijn gebracht. Op doorsneden: overal zeer vast van consistentie.
14	? ? Chir. Klin. 17 Jan. 1908	60 gr.	„Gesloten" vorm. Groote zijstukken; kleine knobbel van Morgagni. Deze laatste hangt 't duidelijkst samen met de rechterhelft. Urethra ± 4 c.m. Vóór de urethra géén, erachter weinig spherische lichaampjes.

MIKROSKOPISCHE BIJZONDERHEDEN.	OPMERKINGEN.
Kleine infiltraatjes in het spier- en ndweefsel. 'n Enkel „corps sphéroide" bestaat t louter spier en bindweefsel.	De sphincter was aan den rechterkant geheel intact.
Wijde en nauwe, met secreet gevulde ierbuisjes.	Gummibuisje.
Sommige spherische lichaampjes beaan bijna louter uit spier- en bindeefsel.	Waarschijnlijk bestond er hier een aanzienlijke heffing van den bodem van de blaas.
't Gewone beeld. 't Stroma is op sommige plaatsen rijk an cellen.	Vrij veel spier- en bindweefselflarden.
Naast normaal prostaatweefsel woren gevonden: dicht op elkaar gelegen uisjes en strengen van kleine atypische ellen.	Kanker.
Gewone beeld.	Gummibuisje.
Veel knobbels bestaan uit louter spier- n bindweefsel. Andere echter vertoonen gewone aspect.	De operatie is waarschijnlijk zeer moeilijk geweest.
Sommige gedeelten bestaan uit louter pier- en bindweefsel. Onder 't slijmvlies v.d. hals v.d. blaas ggen kleincellige infiltraten.	Blaasontsteking ?

Volgnummer.	Naam. Leeftijd. Herkomst. Datum.	Gewicht van het Praeparaat.	MAKROSKOPISCHE BIJZONDERHEDEN.
15	W. ? Chir. Klin. 18 Aug. 1908	14 gr.	Drie stukken, die slechts door bindweefselrafel aan elkaar vastzitten. Op doorsneden : overal 't karakteristieke beeld.
16	G. ? Chir. Klin. 3 Octob. 1908.	76 gr.	Groote zijstukken met kleine Morgagnische knol bel. Urethra : 3½ c.m. Overal sponsachtig beeld op doorsneden.
17	H. D. ? Chir. Klin. 1909.	46 gr.	Twee groote zijstukken met onbeduidende „uit puiling". Veel knobbels achter de urethra, alléén spier- en bindweefsel ervóór.
18	S. ? Chir. Klin. 1909	35 gr.	Typische vorm. Vóór de urethra géén, achter de urethra wel spherische lichaampjes. Veel flarden in de buurt waar 't veru montanum heeft gezeten.
19	L. ? Chir. Klin. 11 Nov. 1909.	± 6 gr.	Moeilijk ter orienteering. Op doorsnee toch overal 't gewone beeld.
20	S. ? Chir. Klin. 9 Januari 1909.	± 10 gr.	Fraaie miniatuurvorm. De vóórste commissuur bestaat alleen uit spier- en bindweefsel.
21	v. M. 70 Chir. Klin. 1 Juli 1910.	19 gr.	Drie losse groezelige stukken, die er zeer verdacht uitzien.

MIKROSKOPISCHE BIJZONDERHEDEN.	OPMERKINGEN.
Gewone aspect. 't Lijkt alsof de uitpuiling hier pas oven den sphincter internus tot stand kwam.	Waarschijnlijk was hier per rectum geen „vergrooting" van de prostaat te voelen. 'n „Miniatuurhypertrophie" dus.
De klierbuisjes vertoonen zeer sterke apillaire woekeringen. Hier en daar celrijk stroma.	Veel spierflarden. Misschien traag wondbeloop.
Vrij veel ontstekingshaardjes. Overigens 't gewone beeld.	Cystitis ? Waarschijnlijk was er per rectum een groote uitpuiling te voelen.
De „corps sphéroides", die 't dichtst ij de urethra zijn gelegen, bestaan uit buter spier- en bindweefsel. Zeer veel kleine cellen in het stroma.	Cystitis ?
Gewoon beeld der „hypertrophie".	Waarschijnlijk typisch geval van „prostaatatrophie".
Klierbuisjes met vele papillen. Sommige knobbeltjes, vooral aan den hals van de blaas, bestaan uit spier- en bindweefsel.	Typisch geval van „hypertrophie en miniature".
Zeer dicht opeen liggende buisjes van atypische, opvallend-kleine epitheelcellen.	Kanker.

Volgnummer.	Naam. Leeftijd. Herkomst. Datum.	Gewicht van het Praeparaat.	MAKROSKOPISCHE BIJZONDERHEDEN.
22	W. ? Chir. Klin. 8 Oct. 1910.	46 gr.	Typische vorm. Groote zijstukken met onbeduidende „uitpuiling". Sterk gerekte urethra. Vóór de urethra liggen geen knobbels. Op doorsneden: gewoon aspect.
23	H. v. O. ? Chir. Klin. 18 Juli 1910.	30 gr.	„Gesloten vorm". De voorste commissuur bestaat alleen uit spier- en bindweefsel. Urethra: 2 c.m.
24	N. M. 59 Chir. Klin. 8 Juni 1911.	45 gr.	Karakteristieke vorm. Gerekte urethra. Geen knobbels daarvoor en ook weinig er achter. Veel spierflarden om den knobbel van Morgagni. Overal op doorsneden een sponsachtig aspect.
25	S. 71 Chir. Klin. Jan. 1918.	47 gr.	Twee zijstukken met daarmee samenhangend middenstuk. Geen voorste commissuur van knobbels. Overal op doorsneden: „corps sphéroides".
26	B. S. 77 Chir. Klin. 22 April 1911.	34 gr.	Gewone vorm. 't Lijkt alsof hier een vóórste commissuur van knobbels bestaat door de vergroeing der zijknobbels vóór de urethra. Veel spierflarden.
27	J. K. 77 Chir. Klin. 15 Novem. 1911.	57 gr.	Twee groote zijstukken. Op de plaats waar de knobbel van Morgagni zou zijn, bevinden zich slechts spierflarden, waartusschen een paar spherische lichaampjes liggen.
28	G. J. D. 72 Chir. Klin. 21 Aug. 1911	29 gr.	„En fer à cheval". Zijstukken en middenstuk allen ongeveer even groot. Geen knobbels vóór de gerekte urethra; wel er achtér. Op doorsneden: 't gewone beeld.

MIKROSKOPISCHE BIJZONDERHEDEN.	OPMERKINGEN.
Gewone beeld.	
Typische beeld. Onder 't slijmvlies zeer veel kleine ellen.	Gummibuisje in de urethra. Cystitis ?
Nauwe en wijde, enkelvoudige en zeer amengestelde epitheelbuisjes.	
Gewone beeld.	
Karakteristieke klierbuisjes. Hier en daar kleine infiltraten.	Misschien trage genezing door de vele spierflarden ?
Vele kysteuse klierbuisjes. Infiltraten. Hier en daar solide epi-heelstrengetjes. Zijn dit jonge buisjes ? Sommigen houden ze voor „maligne de-generatie".	
Knobbeltjes van louter spier- en bind-veefsel wisselen af met groepen van ge-kronkelde of sterk-verwijde klierbuisjes.	

Volgnummer.	Naam. Leeftijd. Herkomst. Datum.	Gewicht van het Praeparaat.	MAKROSKOPISCHE BIJZONDERHEDEN.
29	L. 73 Chir. Klin. 1 Apr. 1912	42 gr.	„Open". Kleine knobbel van Morgagni. Op doorsneden: overal 't typische beeld.
30	Ph. J. 75 Chir. Klin. 27Apr.1912	60 gr.	Twee losse stukken, zonder duidelijken knobbel van Morgagni. Op doorsneden: typische spherische lichaampjes.
31	? ? Particulier. 6 Maart 1912.	34 gr.	2 Losse stukken. Aan een daarvan hangen spierrafels, waarin enkele spherische lichaampjes liggen.
32	S. 73 Chir. Klin. 1912.	35 gr.	Typische vorm. Rechter zijstuk veel grooter dan het linker; kleine „uitpuiling". De gerekte urethra is door de verschillende grootte der zijknobbels convex naar links gebogen. Overal, op doorsneden, 't gewone beeld. Géén knobbels vóór de urethra.
33	v. E. ? Chir. Klin. 1912.	48 gr.	Twee losse zijstukken. Geen duidelijke knobbel van Morgagni. Urethra: 3½ c.m. Spierflarden. Op doorsneden overal 't typische beeld.
34	T. ? Chir. Klin. 1912.	74 gr.	Typische vorm. Groote zijstukken. De rechter helft levert grootendeels de uitpuiling. Daardoor is de urethra ook in den hals van de blaas in voor-achterwaartsche richting gerekt. Urethra: 3.5 c.m.
35	P. W. 73 Chir. Klin. 3 Aug. 1912.	84 gr.	Karakteristieke vorm. Vóór de urethra ligt slechts spier- en bindweefsel: achter deze liggen ook knobbels. De „uitpuiling" is ontstaan uit knobbels van rechts, van links en van achter de sterk gerekte urethra.

MIKROSKOPISCHE BIJZONDERHEDEN.	OPMERKINGEN.
Gewoon aspect. Veel infiltraten deels n klierbuisjes, deels in de spierlagen.	
Buisjes met cirkelronden rand wis-elen af met zeer gecompliceerde epi-heelbuizen.	Over 't algemeen worden veel minder corpora amylacea in het „hypertrophische" dan in 't gewone prostaatweefsel aangetroffen.
Gewone beeld.	
Klierbuisjes met en zonder papillaire xcrescenties. Op sommige plaatsen terke verwijding der buisjes.	
Karakteristiek aspect.	Trage genezing ? Wegens de betrekkelijk groote spierflarden.
Waarschijnlijk zijn de ductus ejaculaorii bij 't uitpellen beschadigd. Vele buisjes zijn door een laag van leine cellen omgeven. Hier en daar ook en solide buisje.	Misschien trad na de operatie een ontsteking v.d. bijbal op ?
De spherische lichaampjes van den lorgagnischen knobbel bestaan gedeelelijke uit louter spier- en bindweefsel. Er zijn ook vrij veel ontstekingshaaren in aanwezig. Overigens 't gewone eeld.	

Volgnummer.	Naam. Leeftijd. Herkomst. Datum.	Gewicht van het Praeparaat.	MAKROSKOPISCHE BIJZONDERHEDEN.
36	F. S. 69 Chir. Klin. 1912.	71 gr.	't Praeparaat bestaat uit 2 groote zijstukken, te weerskanten van de sterk-gerekte urethra. Er is bij na geen „uitpuiling" aanwezig. De voorste commissuur bestaat slechts uit een strook spier- en bindweefsel. Wel achter de urethra liggen knobbels.
37	M. 77 Chir. Klin. 27 Juli. 1912.	100 gr.	Zeer groote zijstukken met een slechts kleine „uitpuiling". Urethra : 4—5 c.m. Veel spierflarden waarin kleine sperische lichaampjes te zien zijn.
38	L. 71 Chir. Klin. 1913.	57 gr.	„En fer à cheval". De grootere rechter helft levert de hier de knobbel van Morgagni. Urethra : 3 c.m. Op doorsneden overal 't gewone beeld.
39	v. d. V. ? Chir. Klin. 1913.	49 gr.	„Open" vorm. Kleine knobbel van Morgagni met groote zijstukken. Urethra moet zeer sterk gerekt zijn geweest. Op verschillende coupes overal 't gewone aspect.
40	V. 67 Chir. Klin. 1913.	24 gr.	Dit praeparaat was doorgesneden in sagittale richting. Op deze doorsnede ziet men knobbels vóór de urethra liggen. Dit is echter slechts schijnbaar. Want deze knobbels bleken op een dwarse doorsnede bij de rechter helft te behooren. De gerekte urethra is, doordat het rechter zijstuk gooter is dan 't linker naar links convex gebogen.
41	d. K. ? Chir. Klin. 19 Dec. 1913.	39 gr.	Vrij groote zijstukken met een graciele „uitpuiling", die aan haar hals door een kraag van spierweefsel is omgeven. Vóór de urethra liggen géén erachter wel spherische lichaampjes. Vooral deze achterste knobbels hebben meegeholpen om de knobbel van Morgagni te vormen.

MIKROSKOPISCHE BIJZONDERHEDEN.	OPMERKINGEN.
Verschillende spherische lichaampjes bestaan uit louter spier en bindweefsel. Op de plaatsen waar de ductus ejaculatorii hebben gezeten, zijn enkele stukjes van 't epitheel achter gebleven.	Epididymitis ?
Typisch aspect.	Waarschijnlijk was de uitpelling erg moeilijk ?
In 't stroma hier en daar ophoopingen van kleine cellen. De cysteuse buisjes reiken in den blaashals tot vlak onder 't slijmvlies.	
Op sommige plaatsen ligt zeer veel kris en kras dooreenliggend spier- en bindweefsel. Ook een paar solide buisjes. Overigens 't gewone aspect.	
Aan den rechterkant en aan den achterkant liggen de klierbuisjes, ter hoogte van den hals van de blaas, tot vlak onder 't slijmvlies. Niet aan den linkerkant. Dàar liggen de vezels van den sphincter onder 't slijmvlies. Gewoon aspect overigens.	Waarschijnlijk was per rectum een flinke uitpuiling te voelen.
Gewone beeld.	Waarschijnlijk sterke uitpuiling per rectum te voelen geweest.

Volgnummer.	Naam. Leeftijd. Herkomst. Datum.	Gewicht van het Praeparaat.	MAKROSKOPISCHE BIJZONDERHEDEN.
42	L. 85 Chir. Klin. 2 Novem. 1914.	19 gr.	Losse stukken. Men kan er geen typischen vorm uit opbouwen. Op doorsnee gewoon aspect.
43	P. J. S. ? Chir. Klin. 2 Juni 1914.	20 gr.	„En fer à cheval". Kleine knobbel van Morgagni. Veel rafels van spierweefsel waartusschen hier en daar zeer kleine spherische lichaampjes zitten. Op de sneevlakten overal typisch beeld.
44	J. H. A. 76 Chir. Klin. 1914.	22 gr.	„Open" vorm. Kleine „uitpuiling". Urethra: sterk gerekt. Overal op doorsneden 't gewone hobbelige aspect.
45	v. d. W. ? Chir. Klin. 23 Oct. 1914.	28 gr.	„Gesloten" vorm. De knobbel van Morgagni is ongeveer evengroot als de zijstukken. Achter de Y vormig-gerekte urethra zijn veel, ervóór géén knobbels aanwezig. De rechter helft levert vnl. het middenstuk. Op doorsnee: gewoon aspect.
46	J. v. d. L. 61 Chir. Klin. 18 Dec. 1914.	44 gr.	Typische vorm, die aan den voorkant slechts door een strook van spier- en bindweefsel gesloten is. Het linker zijstuk is grooter dan 't rechter. Daardoor is de 2.5 c.m. diepe urethra naar rechts convex gebogen. Groote knobbel van Morgagni die door beide zijstukken gevormd schijnt te zijn. Op doorsnee: gewoon aspect.
47	P. A. v. O. 73 Chir. Klin. 1914.	96 gr.	Typische vorm, met zeer grooten knobbel van Morgagni, die door het linker zijstuk geleverd is. Vóór de urethra liggen tusschen de daar elkaar kruisende spierbundels enkele ellipsvormige „corps sphéroides". Achter de 4 c.m. diepe urethra liggen aanzienlijke knobbels.

MIKROSKOPISCHE BIJZONDERHEDEN.	OPMERKINGEN.
Bij verrassing blijkt dat een groot eel van 't praeparaat opgebouwd is t strengen en fijne buisjes van zeer leine abnorme epitheelcellen.	Kanker.
Allerlei vormen van klierbuisjes. Om de afvoergangen bevinden zich leine infiltraten.	Langzame genezing van wege de vele flarden ?
Gewoon aspect. Hier en daar infil-raten. Er blijkt nog al veel spierweefsel van e platgedrukte prostaat te zijn mee itgenomen ; o.a. ook enkele dwarsge-treepte vezels van de spincter externus.	Trage genezing ?
't Gewone beeld. Infiltraten om som-nige klierbuisjes. Een deel van den phincter internus schijnt ter eigener laatse te liggen.	Uitpuiling in 't rectum ?
Karakteristieke nauwe, wijde en ge-ronkelde buisjes ; vrij veel infiltraatjes 1 't stroma. Het slijmvlies-epitheel van en hals van de blaas bestaat uit een eer dikke laag.	Uitpuiling in 't rectum. De grootte van den Morgagnischen knobbel kan onmogelijk direct evenre-dig zijn met den ernst der klachten.
Naast de gewone buisjes vallen solide uisjes op. Toch zijn er niet genoeg ronden aanwezig om aan maligniteit e denken. Opvallend zijn ook een paar grootere ysten. Vrij veel infiltraten in 't stroma.	Groote uitpuiling in 't rectum.

Volgnummer.	Naam, Leeftijd, Herkomst, Datum.	Gewicht van het Praeparaat.	MAKROSKOPISCHE BIJZONDERHEDEN.
48	J. K. 55 Chir. Klin. 1914.	25 gr.	Een enkel stuk, waaraan men zich moeilijk kaa orienteeren. Toch is op doorsneden overal het gewon beeld te zien.
49	G. S. 59 Chir. Klin. 30 April 1914.	37 gr.	De ductus ejaculatorii en de proximale gedeelte van de ductus deferentes en excretorii blijken hie mee verwijderd te zijn.
50	v. E. 68 Chir. Klin. 1914.	30 gr.	Gewone vorm. Rondom veel spier- en bindweefse zoodat 't lijkt, alsof de prostaat in haar geheel ge ëxtirpeerd is. Er bestaat geen voorste commissuu van knobbels. Urethra : vrij sterk gerekt.
51	W. J. 77 Chir. Klin. 1914.	74 gr.	Typische vorm. Groote knobbel van Morgagni Geen knobbels vóór de urethra ; wel er achter. Daar door een Y vormig-gerekte urethra. Op doorsneden overal 't karakteristieke beeld.
52	A. H. 69 Chir. Klin. 29 Nov. 1905.	63 gr.	„En fer à cheval". Op doorsnee overal 't gewone aspect.
53	v. E. 73 Chir. Klin. 1915.	22 gr.	De ductus deferentes en de uitvoergangen de zaadblaasjes zijn hier mee verwijderd. Op doorsnee lijkt dit praeparaat verdacht.

MIKROSKOPISCHE BIJZONDERHEDEN.	OPMERKINGEN.
Er blijkt nog al wat normaal prostaat-veefsel mee verwijderd te zijn. 't Valt p dat er in de klierbuisjes vrij veel orpora amylacea aanwezig zijn; mee an men doorgaans in de buisjes der nobbels aantreft.	Moeilijke uitpelling ? Is 't praeparaat wel compleet ?
Veel infiltraten; veel corpora amylaea. Nogal wat normaal prostaatweefsel nee geëxtirpeerd. Overigens gewoon apect.	Epididymitis ?
't Gewone beeld. Er blijkt nog al vat normaal prostaatweefsel mee ervijderd te zijn. Hier en daar infiltraten.	Langzame genezing ?
Spherische lichaampjes uit klierbuisjes bestaande wisselen af met zulke die uit louter spier- en bindweefsel bestaan. Deze laatste knobbels vertoonen bij alle praeparaten altijd opvallend veel bloedvaatjes.	Sterke uitpuiling in 't rectum ?
Gewoon aspect. In de buurt van den hals van de blaas zijn de spherische lichaampjes zeer rijk aan spier- en bindweefsel.	
Dicht opeengehoopte buisjes en strengen van opvallend kleine epitheelcellen stempelen dit geval tot een carcinoom. Veel infiltraten. Aan de randen dwarsgestreept spierweefsel !	De voorstaandersklier is hier in haar geheel verwijderd. Kanker.

Volgnummer.	Naam. Leeftijd. Herkomst. Datum.	Gewicht van het Praeparaat.	MAKROSKOPISCHE BIJZONDERHEDEN.
54	d. B. 64 Chir. Klin. 5 Feb. 1915.	31 gr.	Karakteristieke vorm. Zeer kleine knobbel van Morgagni. Vóór de gerekte urehtra ligt slechts een strook van elkaar kruisende spierbundels; er achter zijn ook knobbeltjes van klierepitheel aanwezig.
55	M. J. S. 55 Chir. Klin. 1915.	35 gr.	Twee vrij-groote zijstukken met zeer kleine knobbel van Morgagni. Aan den achterwand van de urethra steekt een hooge slijmvliesplooi in het lumen uit, dat daardoor een Y vorm vertoont. Geen knobbels vóór de urethra.
56	S. 55 Chir. Klin. 1915.	10 gr.	Los stuk, waaraan men zich niet kan orienteeren. Op doorsneden: overal 't karakteristieke, annulaire aspect.
57	v. S. ? Chir. Klin. 1915.	22 gr.	Typische vorm. Vóór de Y vormig-gerekte urethra bevindt zich slechts een strook van elkaar kruisende spierbundels; achter deze liggen óók spherische lichaampjes.
58	d. W. 77 Chir. Klin. 9 Apr. 1915	61 gr.	Grooter rechter en kleiner linker zijstuk met zeer kleine knobbel van Morgagni en met spherische lichaampjes wel vóór, maar niet achter de 3 c.m. diepe, naar links convex gebogen urethra.
59	B. 70 Chir. Klin. 1915.	45 gr.	Typische „gesloten" vorm. Voor de gerekte urethra liggen geen spherische lichaampjes. Betrekkelijk groote knobbel van Morgagni. Op doorsneden: annulair aspect.
60	P. v. B. 61 Chir. Klin. 1 Oct. 1915.	83 gr.	„En fer à cheval". Het linker van de groote zijstukken heeft waarschijnlijk de knobbel van Morgagni geleverd. De urethra moet sterk gerekt zijn geweest. Op doorsneden: 't gewone beeld. Aan de achter onderzijde hangt een groot stuk spierweefsel.

MIKROSKOPISCHE BIJZONDERHEDEN.	OPMERKINGEN.
Sommige knobbels zijn zeer rijk aan rillig spier- en bindweefsel. De buis- es die daartusschen liggen zijn soms iterst nauw, zoodat ze solide lijken of e zijn door een haag van kleine ronde ellen omgeven.	
Hier en daar ophoopingen van kleine onde celletjes. Overigens 't gewone eeld.	De klachten moeten hier meer aan de plooivorming dan aan den knobbel van Morgagni toegeschreven worden.
Aan de randen blijken platgedrukte uisjes te liggen uit de rest van 't or- aan.	
't Gewone beeld. Een enkel spherisch chaampje bestaat bijna geheel uit pier- en bindweefsel. Daarin liggen en- ele solide buisjes en veel bloedvaten.	Was dit praeparaat wel compleet ?
't Gewone aspect. Er blijken ook nor- nale klierbuisjes mee verwijderd te ijn. Eenige „corps sphéroides" bestaan it spier- en bindweefsel, waarin slechts nkele zeer nauwe buisjes liggen.	
De knobbels in de buurt van den hals an de blaas bestaan bijna louter uit pier- en bindweefsel. Vrij veel infil- raten. Overigens gewoon aspect.	Er bestond hier meer een heffing van den bodem van de blaas, dan een uit- puiling.
Sommige knobbels bestaan meer uit pier- en bindweefsel, dan uit klierbuis- es.	Waarschijnlijk wat langere nabehan- deling, omdat veel spierflarden zijn meegescheurd.
Enkele kleine solide buisjes. Overi- ens het gewone aspect. De knobbels an den hals van de blaas zijn nog door pierweefsel van 't slijmvlies van de ure- hra gescheiden. Waarschijnlijk is dit e gerekte spincter internus.	

Volgnummer.	Naam. Leeftijd. Herkomst. Datum.	Gewicht van het Praeparaat.	MAKROSKOPISCHE BIJZONDERHEDEN.
61	A. v. d. T. 76 Chir. Klin. 8 Febr. 1915.	70 gr.	Typische vorm. Kleine knobbel van Morgagn Rechter zijstuk volumineuser dan 't linker; daa door is de 3.5 c.m. gerekte urethra naar links conve gebogen. Geen knobbels vóór de urethra. In de spie flarden rondom liggen kleine spherische lichaampje De knobbel van Morgagni werd door beide zijstuk ken gevormd.
62	P. H. 73 Chir. Klin. 1 Dec. 1916.	9 gr.	Twee kleine ongelijke stukken. De vraag, hoe dez gezeten hebben, kan niet met zekerheid opgelos worden. Op doorsnee 't gewone aspect.
63	N. d. V. 56 Chir. Klin. 1916.	54 gr.	Hoewel gehavend, toch als karakteristieke vorn te herkennen. Vóór de gerekte urethra liggen géé knobbels; wel daarachter. Onaanzienlijke „uitpuiling". Op doorsneden: ' gewone beeld.
64	v. G. 86 Chir. Klin. 1916.	17 gr.	't Lijkt alsof de geheele prostaat geëxtirpeerd is Urethra: 2 c.m. Op doorsnee: spons-achtig aan zien.
65	P. H. v. O. 72 Chir. Klin 1916.	53 gr.	„Gesloten" vorm. Er liggen hier zoowel vóór als achter de urethra knobbels van klierbuisjes. De ure thra heeft daardoor een zeer grillige rekking onder gaan. De achter de urethra gelegen knobbels hebbe voornamelijk knobbel van Morgagni geleverd.
66	J. v. L. 63 Chir. Klin. 1916.	27 gr.	Men zou denken dat de geheele prostaat is geëx tirpeerd. Toch schijnen de ductus ejaculatorii bij de uitpui ling niet meegenomen te zijn. 't Aspect op door sneden is verdacht.

MIKROSKOPISCHE BIJZONDERHEDEN.	OPMERKINGEN.
Bij verrassing blijkt dat het rechter ijstuk opgebouwd is uit zeer dicht op lkaar gedrongen kleine buisjes en trengen van abnorme kleine epitheel-ellen. De rechter helft vertoont 't ge-vone beeld.	Kanker en „hypertrophie" naast el-kaar.
Er blijkt nog al wat van 't platge-rukte „normale" prostaatweefsel mee erwijderd te zijn. Overigens 't gewone eeld.	Als er niets van 't praeparaat ver-loren is geraakt, mag men hier zeker wel van „hypertrophie en miniature" praten.
Veel infiltraten om een gedeelte der uisjes. Overigens 't karakteristieke eeld.	
't Gewone beeld ; maar veel woekering an spier- en bindweefsel. Bovendien alt op een verhoorning van 't slijmvlies n den hals van de blaas.	Misschien 'n blaassteen ?
Typische beeld. Hier en daar ophoopingen van kleine ellen.	Sterke uitpuiling in 't rectum ?
Gedeeltelijk vertoonen de buisjes den ewonen vorm. Op sommige plaatsen chter liggen dichte groepen van buis-es, bestaande uit abnormaal kleine epi-heelcellen.	Kanker. Totaal extirpatie.

Volgnummer.	Naam. Leeftijd. Herkomst. Datum.	Gewicht van het Praeparaat.	MAKROSKOPISCHE BIJZONDERHEDEN.
67	J. R. ? Chir. Klin. 29 Mei 1916.	54 gr.	Typische vorm met zeer grooten knobbel van Mo gagni, die door beide zijstukken geleverd is. Urethra 3 c.m. Op doorsneden overal 't typische beeld.
68	A. E. 73 Chir. Klin. 28 Juni 1916.	41 gr.	„Appel-" vorm, zonder uitpuilend deel. De gerekt urethra is, doordat 't linker zijstuk grooter is da 't rechter naar rechts concaaf gebogen. Vóór d urethra géén knobbels, wel achter de urethra. D sphincter internus blijkt niet erg gehavend te zijr
69	J. D. 78 Chir. Klin. 1916.	64 gr.	Drie losse knobbels die niet in situ te recon strueeren zijn. Op doorsneden overal 't gewon aspect.
70	K. v. H. 64 Chir. Klin. 15 Jan. 1916.	52 gr.	„Gesloten" vorm. Groote vóórste en kleine achterst commissuur. Toch liggen achter de 3 c.m. gerekt urethra wel, ervóór geen spherische lichaampjes.
71	H. O. 61 Chir. Klin. 10 Maart 1916.	42 gr.	„Gesloten" vorm. De vóórste commissuur bestaat slechts uit spier- en bindweefsel. De knobbel va Morgagni werd hier door het linker zijstuk geleverd Het lumen heeft daardoor ter hoogte van den hal van de blaas een halvemaan-vorm. Urethra: $2\frac{1}{2}$ c.m
72	F. M. 68 Chir. Klin. 4 April 1916.	50 gr.	„Appel"-vorm. Geen knobbel van Morgagni. D sterk gerekte urethra (3 c.m.) is, doordat de rechte zijkwab wel 3 × grooter is dan de linker, naar link convex gebogen. De proximale knobbels van rechter kwab hebben waarschijnlijk een heffing van de bodem van de blaas veroorzaakt. Er liggen achte de urethra spherische lichaampjes maar deze zij gescheiden van 't proximale deel van den rechter kwab.

MIKROSKOPISCHE BIJZONDERHEDEN.	OPMERKINGEN.
't Gewone beeld. In de buurt van den hals van de blaas bestaan de meeste knobbels uit spier-en bindweefsel, waarin veel bloedvaten en zeer veel infiltraten liggen.	
't Gewone beeld. Vrij veel cellige infiltraten.	
Nauwe, gekronkelde en cysteuse buisjes. Aan den rand platgedrukte buisjes van 't „normale" prostaatweefsel.	Moeilijke uitpelling ?
Karakteristiek aspect.	
't Gewone beeld. Bovendien infiltraten en een groep van „verdachte" buisjes. Er is hier veel spierweefsel mee verwijderd, want in sommige praeparaten zijn zelfs dwars gestreepte vezels te zien.	Complicatie ? Of trage genezing ?
De sphincter is hier slechts aan één kant gehavend. Vrij veel infiltraten. Overigens gewoon aspect.	

Volgnummer.	Naam. Leeftijd. Herkomst. Datum.	Gewicht van het Praeparaat.	MAKROSKOPISCHE BIJZONDERHEDEN.
73	J. v. d. B. 65 Chir Klin. 2 Nov. 1916.	98 gr.	Twee groote losse stukken, waarvan het grootere ook de knobbel van Morgagni vormde. Op doorsneden 't gewone aspect. De urethra moet zeer wijd zijn geweest.
74	Z. Z. v. R. 73 Chir. Klin. 15 Oct. 1917.	46 gr.	De ductus ejaculatorii blijken hier mee geëxtirpeerd te zijn. Vooral links achter beneden schijnt vrij veel van 't „normale" prostaatweefsel mee verwijderd te zijn. Op doorsneden overigens 't gewone aspect.
75	v. K. 75 Chir. Klin. 1917.	47 gr.	„Gesloten" vorm. De 4 c.m. diepe urethra is S vormig gekromd. Er blijken hier zoowel vóór als achter de urethra spherische lichaampjes te liggen. In de spierrafels aan de oppervlakte bevinden zich ook kleine knobbeltjes van klierepitheel. Op doorsnee overal 't gewone aspect.
76	P. D. 73 Chir. Klin. 1917.	21 gr.	Typische vorm. Aan den voorkant van de urethra bevindt zich slechts een smalle strook van spierweefsel. De knobbel van Morgagni werd door de achter de urethra gelegen knobbels geleverd. Aan de periferie zeer kleine spherische lichaampjes tusschen de spierrafels.
77	E. V. 68 Chir. Klin. 1917.	53 gr.	Twee ongeveer even groote stukken. 't Is niet uit te maken of er hier een knobbel van Morgagni bestond. Op doorsneden overal 't gewone beeld.
78	B. 63 Chir Klin. 1917.	42 gr.	Drie stukken, die geheel los van elkaar zijn. 't Is niet uit te maken, hoe deze gezeten hebben. Op doorsneden vertoonen ze 't gewone beeld. In de spierrafels aan de periferie ziet men kleine knobbeltjes ter grootte van rijstkorrels.

MIKROSKOPISCHE BIJZONDERHEDEN.	OPMERKINGEN.
De knobbels blijken voor een zeer groot deel uit spier- en bindweefsel te bestaan, met soms heel weinig klierbuisjes.	
De ductus ejaculatorii en 't platgedrukte prostaatweefsel zijn als zoodanig werkelijk te herkennen. Overigens 't gewone beeld.	Complicatie zeer waarschijnlijk.
Er blijkt nog al wat plat gedrukt prostaatweefsel mee verwijderd te zijn. Overigens 't gewone beeld met vrij veel infiltraten en hier en daar veel spierweefsel.	
Sommige „corps sphéroides" bestaan uit louter spierweefsel.	
't Gewone beeld, met sommige knobbeltjes van spierweefsel en ophoopingen van kleine ronde cellen.	Bestond hier slechts een heffing van den bodem van de blaas of is de knobbel van Morgagni verloren geraakt ?
't Typische beeld. Alleen wat meer corpora amylacea dan gewoonlijk.	

Volgnummer.	Naam. Leeftijd. Herkomst. Datum.	Gewicht van het Praeparaat.	MAKROSKOPISCHE BIJZONDERHEDEN.
79	v. D. 67 Chir. Klin. 1917.	14 gr.	Gerafeld praeparaat, waaraan men zich moeilijk kan orienteeren. 't Lijkt alsof de geheele prostaat is geëxtirpeerd. 't Praeparaat is met 't bloote oog reeds verdacht op kanker.
80	J. B. 61 Chir. Klin. 1917.	10 gr.	Twee kleine losse zijstukken en nog een knobbeltje (van Morgagni ?) ter grootte van een erwt. In de vele spierrafels aan de periferie zijn kleine knobbeltjes van klierepitheel aanwezig.
81	R. 63 Chir. Klin. 1917.	15 gr.	Twee betrekkelijk kleine zijstukken zonder duidelijken knobbel van Morgagni. Vrij veel spierflarden. Op doorsneden overigens 't gewone aspect.
82	J. H. 75 Chir. Klin 1918.	69 gr.	„Gesloten" vorm. De 3 c.m. diepe urethra is, doordat de rechter zijkwab grooter is dan de linker, naar links convex gebogen. Er bestond waarschijnlijk geen knobbel van Morgagni. De vóórste commissuur bestaat slechts uit spier- en bindweefsel. Aan de periferie veel spierrafels, wåartusschen allerkleinste knobbeltjes.
83	B. 56 Chir. Klin. 1918.	62 gr.	Typische vorm. De voorste commissuur blijkt slechts uit spier- en bindweefsel te bestaan. Achter de urethra liggen veel knobbels. De knobbel van Morgagni is gevormd door de zijstukken en 't achterstuk. De urethra is daarom, óók in 't proximale deel nog Y vormig gerekt.
84	L. A. 79 Chir. Klin. 1918.	36 gr.	Groezelig praeparaat waaraan men zich moeilijk kan orienteeren. Dit gelukte pas, toen bij doorsnijding, de gerekte urethra te voorschijn kwam.

MIKROSKOPISCHE BIJZONDERHEDEN.	OPMERKINGEN.
Zeer grillig gevormde klierbuisjes. Zeer veel infiltraten rondom de buisjes en verspreid in 't stroma. Op sommige plaatsen ophoopingen van opeengedrongen kleine buisjes van kleine abnorme epitheelcellen.	Kanker. Totaalextirpatie.
't Blijkt dat de ductus ejaculatorii bij de uitpelling zijn doorgescheurd. Enkele buisjes lijken verdacht.	Vermoedelijk een geval van zgn. „prostaatatrophie". Complicatie zeer waarschijnlijk.
Behalve zeer vele infiltraten overal 't gewone beeld.	Door de ontsteking was het uitpellen waarschijnlijk bemoeilijkt.
Er blijkt nog al wat platgedrukt prostaatweefsel mee geëxtirpeerd te zijn. Overigens gewoon aspect. Vele met secreet gevulde cysten.	Trage genezing ?
Vrij veel infiltraten. Overigens 't gewone aspect.	Uitpuiling in 't rectum ?
Om sommige klierbuisjes en verspreid in 't stroma veel ophoopingen van kleine ronde cellen. Overigens gewoon aspect.	Moeilijkheden bij 't uitpellen ?

Volgnummer.	Naam. Leeftijd. Herkomst. Datum.	Gewicht van het Praeparaat.	MAKROSKOPISCHE BIJZONDERHEDEN.
85	v. S. 74 Chir. Klin. 1918.	11 gr.	Veel flarden rondom. Lijkt zeer verdacht. Op doorsneden: zeer compact van consistentie.
86	J. H. v. Z. ? Chir. Klin. 1918.	18 gr.	„En fer à cheval". Zeer veel spierrafels, vooral in de buurt waar het zaadheuveltje heeft gezeten. Zeer waarschijnlijk zijn de ductus ejaculatorii beschadigd. Op doorsneden overigens gewoon aspect.
87	I. 69 Chir. Klin. 1918.	55 gr.	Twee groote weefselstukken die door spierweefsel met elkaar samenhangen. 't Lijkt of 't grootere stuk ook de uitpuiling in de blaas veroorzaakte. Tusschen de perifere spierflarden zitten kleinste knobbeltjes. De urethra moet flink gerekt zijn geweest. Op doorsneden: 't gewone aspect.
88	v. d. B. 67 Chir. Klin. 1919.	23 gr.	Drie losse stukken, waarvan er twee even groot zijn en dus waarschijnlijk de zijstukken vormden, terwijl 't kleinere de vermoedelijke knobbel van Morgagni voorstelt. Er zijn nog al veel flarden van spierweefsel. Op doorsneden: 't gewone aspect.
89	A. 70 Chir. Klin. 1919.	69 gr.	„Gesloten" vorm. De vóórste commissuur bestaat slechts uit spier- en bindweefsel. De urethra is 3 c.m. gerekt. Achter de urethra liggen aanzienlijke knobbels, die naar boven toe de knobbel van Morgagni hebben geleverd.
90	P. ? St Antonius-Gasthuis. particulier. ?	70 gr.	„Appel" vorm, met heel kleine „uitpuiling". Vóór de Y vormig gerekte urethra bevinden zich geen knobbels, wel erachter. Toch is de knobbel van Morgagni hier niet door dat achterstuk, maar door de zijkwabben geleverd. Op doorsneden: overal 't gewone aspect.

MIKROSKOPISCHE BIJZONDERHEDEN.	OPMERKINGEN.
Blijkt opgebouwd te zijn uit dicht opeengedrongen liggende buisjes en strengen van kleine abnorme epitheelcellen. Een deel van 't kankerweefsel is nekrotisch.	Kanker.
Er is veel „normaal" prostaatweefsel mee verwijderd. Ook één ductus ejaculatorius werd gevonden. Bovendien een paar groepen van gangliëncellen, die aan de buitenoppervlakte van de prostaat liggen. Overigens 't gewone beeld.	Waarschijnlijk complicatie of trage genezing.
Vele grootere met secreet gevulde kysten. Overigens 't gewone beeld. Hier en daar infiltraatjes.	
Op sommige plaatsen grillig door elkaar gevlochten spierweefsel, waartusschen slechts enkele zeer nauwe buisjes liggen. Overigens 't gewone beeld.	Waarschijnlijk heeft de uitpelling nog al moeite gekost.
't Gewone beeld. 't Stroma is op verschillende plaatsen zeer celrijk. Sommige stukken bestaan slechts uit spier- en bindweefsel waartusschen bloedvaten en cellige infiltraten liggen.	
Bonte afwisseling van spierknobbels en groepen van allerlei soorten van klierbuisjes. Vele kleine ronde cellen in het stroma.	

Volgnummer.	Naam. Leeftijd. Herkomst. Datum.	Gewicht van het Praeparaat.	MAKROSKOPISCHE BIJZONDERHEDEN.
91	v. R. ? Chir. Klin. 1919.	30 gr.	„En fer à cheval". De knobbel van Morgagni schijnt door de achter de gerekte urethra gelegen knobbeltjes geleverd te zijn. Er bevinden zich nog al veel spierflarden aan de periferie. Op doorsneden overal 't typische beeld.
92	? ? Chir. Klin. 1919.	35 gr.	Appelvorm met zeer kliene knobbel van Morgagni. Vóór de zeer sterk gerekte urethra liggen in 't geheel geen, erachter slechts weinig knobbeltjes. Op doorsneden overal 't gewone beeld.
93	H. H. 59 Chir. Klin. 1919.	20 gr.	Zeer karakteristiek van vorm. „Gesloten". Vóór de gerekte urethra liggen geen spherische lichaampjes; wel er achter. In de buurt, waar 't zaadheuveltje gezeten heeft is nog al wat spierweefsel mee weggenomen.
94	d. B. ? Diacinessenhuis. 1919.	26 gr.	„Gesloten" vorm. De gerekte urethra wordt, ter hoogte van den blaashals, door de dan daarachter gelegen knobbeltjes Y-vormig. Nog hooger is ze 'n halvemaan met de convexe zijde naar voren gericht. Geen voorste commissuur, tenzij slechts van spier- en bindweefsel. Overal op doorsneden 't karakteristieke beeld.
95	P. C. 64 Chir. Klin. 1919.	27 gr.	Karakteristieke vorm. Voor de 2.5 c.m. diepe urethra ligt slechts een strook van spier en bindweefsel. De knobbel van Morgagni is uit de grootere linker zijkwab en de kleinere rechter tegelijk ontstaan en toont dit nog door een overlangsche groeve. In de buurt, waar 't zaadheuveltje gezeten heeft, zitten nog al wat flarden van spier- en bindweefsel. Op doorsneden overal 't gewone beeld.
96	M. J. B. 65 Chir. Klin. 1919.	90 gr.	Twee losse stukken. Het grootere rechter leverde ook het uitpuilende deel. Achter de gerekte urethra moeten vrij aanzienlijke knobbels hebben gelegen. Op doorsneden: 't gewone beeld.

MIKROSKOPISCHE BIJZONDERHEDEN.	OPMERKINGEN.
't Gewone beeld.	
Er blijkt nog al wat prostaatweefsel buiten de knobbels te zijn meegenomen. Hier en daar om sommige buisjes aanzienlijke infiltraten. Overigens 't gewone beeld.	Trage genezing ?
De sphincter ligt hier tusschen het slijmvlies en de spherische lichaampjes. Karakteristiek aspect overigens.	Uitpuiling in 't rectum ?
Grillige woekeringen van sommige klierbuisjes. Verdacht ? Veel infiltraten. Overigens 't gewone aspect.	
't Gewone beeld.	
Op sommige plaatsen belangrijke infiltraten. Enkele klierbuisjes vertoonen grillige woekeringen van 't epitheel. Ook enkele kleine solide buisjes. Overigens 't gewone beeld.	Uitpuilende knobbel in het rectum ?

Volgnummer.	Naam. Leeftijd. Herkomst. Datum.	Gewicht van het Praeparaat.	MAKROSKOPISCHE BIJZONDERHEDEN.
97	14. ? Chir. Klin. 1919.	12 gr.	Klein weefselstuk, waaraan men zich niet kan orienteeren. Op doorsneden: verdacht.
98	S. ? Chir. Klin. 1919.	45 gr.	Typische „gesloten" vorm. Er zijn nog al veel spierflarden aanwezig. De grootere linkerkwab heeft tevens het uitpuilende deel geleverd. De urethra is 2.5 c.m. diep. Er is veel spierweefsel meegenomen. Ook de ductus ejaculatorii?
99	V. ? Diac. huis. 15-II-1921.	54 gr.	Eén groot knobbelig stuk, waaraan men zich niet kan orienteeren. Op doorsneden overal 't karakteristieke beeld.
100	B. ? Diac. huis. 15-II-1921.	18 gr.	Het heele praeparaat bestaat slechts uit één stuk waaraan men zich niet kan orienteeren. Op doorsneden 't gewone aspect.
101	v. H. 79 Chir. Klin. 14-III-1921	37 gr.	Nog al veel spierflarden aan de periferie. Achter de gerekte urethra liggen kleine knobbeltjes van klierbuisjes. Vóór de urethra: alleen spierweefsel.
102	v. d. S. ? Chir. Klin. 13-IV-1921.	65 gr.	„En fer à cheval. De urethra moet sterk gerekt zijn geweest. Op doorsneden 't gewone aspect.

MIKROSKOPISCHE BIJZONDERHEDEN.	OPMERKINGEN.
Behalve zeer grillige woekeringen van het epitheel van sommige klierbuisjes, blijken er ook ophoopingen aanwezig te zijn van dicht op elkaar gelegen kleine buisjes van atypische kleine cellen. Aangezien aan den rand groepjes van ganglëncellen gevonden werden, is 't waarschijnlijk dat de uitpuiling nog tot buiten de prostaat heeft plaats gehad.	Kanker. Totaalextirpatie.
De ductus ejaculatorii zijn niet mee uitgescheurd, maar zijn wel beschadigd, daar er lapjes van 't epitheel zijn blijven zitten. Overigens 't gewone aspect.	Epididymitis ? Of trage genezing ?
't Gewone beeld. Alle overgangen van nauwe tot cysteuse buisjes.	Moeilijkheden bij 't uitpellen ?
't Gewone beeld.	Is dit praeparaat compleet ?
Behalve enkele infiltraten vertoonen de coupes overal 't gewone beeld. In de elkaar vóór de urethra kruisende spierbundels liggen ook enkele groepjes van klierbuisjes.	
Er blijkt nog al veel van de rest van de prostaat mee verwijderd te zijn. De knobbels hebben 't gewone aspect. Vrij veel infiltraten in het stroma.	Trage genezing ?

Volgnummer.	Naam. Leeftijd. Herkomst. Datum.	Gewicht van het Praeparaat.	MAKROSKOPISCHE BIJZONDERHEDEN.
103	V. ? Chir. Klin. 22-IV-1921	55 gr.	„Appel"-vorm met uitpuiling, die aan den voet door flarden van spierweefsel van de blaas omgeven is. Bovendien blijkt er distaal een groot stuk van de urethra te zijn meegenomen. Vóór de gerekte urethra liggen geen spherische lichaampjes.
104	G. 65 Chir. Klin. 23-II-1921.	31.5 gr.	Typische „gesloten" vorm met grillig-gevormden knobbel van Morgagni. Vóór de gerekte urethra liggen geen knobbeltjes, wel er achter.
105	? ? particulier. 23-V-1918.	25 gr.	„Open" vorm. Veel spierflarden. Op doorsneden lijkt 't weefsel wat verdacht.
106	? ? particulier. 24-V-1918.	60 gr.	Eén zeer groote knobbel die op doorsneden 't gewone beeld vertoont. Zeer waarschijnlijk is hier slechts een gedeelte weggenomen.
107	? ? particulier. 1918.	40 gr.	Groot groezelig weefselstuk met veel spierflarden, waaraan men zich moeilijk kan orienteeren. De ductus deferentes en excretorii der zaadblaasjes blijken mee verwijderd te zijn. Op doorsneden een homogeen atypisch beeld. Zeer verdacht.
108	? 70 particulier. 1-XI-1919.	35 gr.	„En fer à cheval". De knobbel van Morgagni blijkt met het linker zijstuk samen te hangen. Op doorsneden het gewone annulaire beeld. Toch wel wat vreemd van samenstelling.

MIKROSKOPISCHE BIJZONDERHEDEN.	OPMERKINGEN.
Bizonder veel infiltraten worden aan-etroffen in coupes van allerlei plaat-en. Grillige woekeringen van klierbuis-es zijn er vele. Bovendien vielen een aar groepjes van de bij kanker door-aans aangetroffen kleine buisjes van typische epitheelcellen op.	Zeer verdacht op carcinoma.
Enkele grootere kysten. Overigens het ewone beeld.	
Naast knobbels, die 't gewone beeld aten zien, worden groote groepen van eer fijne buisjes gevonden, opgebouwd it atypische zeer kleine cellen.	„Hypertrophie" en kanker.
Overal 't karakteristieke beeld.	Compleet ?
Er blijkt hier inderdaad kanker in t spel te zijn. Of er ook tevens „hyper-rophie" bestond, kon niet worden uit-emaakt.	Kanker.
Behalve 't gewone beeld en sommige olide buisjes en strengen in een paar pierknobbels, worden ook groote groe-en van echte kankerbuisjes aange-roffen.	Kanker en „hypertrophie". In de knobbeltjes, die louter uit spier weefsel bestaan, werden eenige corpora amylacea aangetroffen. Dit is wel een bewijs voor 't ontstaan der spierknobbels uit de lichaampjes die uit klierbuisjes zijn opgebouwd.

Volgnummer.	Naam. Leeftijd. Herkomst. Datum.	Gewicht van het Praeparaat.	MAKROSKOPISCHE BIJZONDERHEDEN.
109	? 73 particulier 10-XII-1918	50 gr.	„Open" vorm. Enkele spierflarden. Sterk-gerekte urethra. Overal op doorsneden 't ge wone karakteristieke beeld.
110	B. 74 particulier. 30-XII-'19.	45 gr.	Typische „gesloten" vorm. Nog al veel spierflarde rondom. De urethra is sterk gerekt in voor- achter waartsche richting. De knobbel van Morgagni wer geleverd door de knobbels, die achter de urethr lagen. Vóór de urethra bevindt zich slechts spier- e bindweefsel.
111	? ? Enschede. 7-VI-1921.	160 gr.	„En fer à cheval". De knobbel van Morgagni di door de achter de sterk gerekte urethra geleger knobbels geleverd werd, hangt met 't linker grooter zijstuk te samen. Op doorsneden overal 't typische annulair beeld.
112	? ? R. K. Ziek.h. Den Haag. 18-IV-1918.	25 gr.	Vóór de sagittaal-gerekte urethra ligt slechts ee smalle strook van spier- en bindweefsel. Op doorsneden, 't gewone beeld. Kleine knobbe van Morgagni.
113	? 74 particulier. 27-XI-1918.	42 gr.	„Gesloten vorm". Aan den achterkant is zeer vee weefsel van de prostaat mee weggenomen. Be halve de ductus ejaculatorii en een stuk van een zaad blaasje, worden daar ook nog 't heele zaadheuveltj gevonden en een stuk van het distale deel der urethr prostatica.
114	? 77 particulier. 16-XI-1918.	51 gr.	„Gesloten" vorm. Y vormige rekking van de ure thra. Veel knobbels achter de urethra. Ook tussche de elkaar vóór de urethra kruisende spierbindels liggen enkele zeer kleine knobbeltjes.

MIKROSKOPISCHE BIJZONDERHEDEN.	OPMERKINGEN.
Naast spherische lichaampjes, die uit pitheelbuisjes zijn opgebouwd, ziet men ok spierknobbels.	
Typisch beeld. Zie hiervoor fig. 9.	Trage genezing doordat er veel „normaal" weefsel meegenomen ?
't Gewone beeld.	
't Gewone beeld. Bovendien echter ele en uitgebreide infiltraten. Ook bijonder veel massieve strengen. 't Lijkt erdacht op carcinoma.	Vertraagde genezing ?
't Gewone beeld. Vrij veel knobbeltjes estaan voor 't grootste deel uit spiern bindweefsel.	Moeilijke uitpelling ? Complicatie zeer waarschijnlijk.
Bijzonder veel papillaire woekeringen an 't epitheel der buisjes. Hier en daar kleine infiltraten. Overigens 't gewone beeld.	Uitpuiling in 't rectum ?

Volgnummer.	Naam. Leeftijd. Herkomst. Datum.	Gewicht van het Praeparaat.	MAKROSKOPISCHE BIJZONDERHEDEN.
115	d. V. 71 particulier. ?	125 gr.	De uitpelling is hier waarschijnlijk zeer moeilij geweest. Het praeparaat bestaat uit niet minder da 15 losse stukken, waaronder zich óók een in toto g ëxtirpeerd zaadblaasje bevindt.
116	P. ? Hoorn. 1918.	25 gr.	Groezelig weefselstuk, waaraan men zich niet goe kan orienteeren. Op doorsneden ziet het weefsel e zeer vast en verdacht uit.
117	? ? particulier. ?	17 gr.	In 1920 geopereerd, bleef patient klachten houder Een stukje weefsel, bij cystoscopie verwijderd, blee uit atypisch epitheel te bestaan. Thans werd het in 1920 geëxtirpeerde deel óók te onderzoek gestuurd. De kleine „gesloten" vorm lijkt op doorsneden zee verdacht.
118	? ? onbekend. ?	40 gr.	„Gesloten" vorm. Plompe knobbel van Morgagn die behalve door de zijstukken, óók vooral door d achter de urethra gelegen knobbels geleverd is. Vóó de urethra ligt slechts spier- en bindweefsel. O doorsneden overal 't gewone aspect.
119	L. ? Chir. Klin. 1912.	28 gr.	Twee losse stukken. 't Is niet uit te maken, ho deze precies in vivo hebben gezeten. Op doorsneden overal 't gewone beeld.
120	v. W. 73 particulier. 11-IV-1917.	50 gr.	Een aantal losse knobbelige stukken, waarvan d reconstructie onmogelijk blijkt te zijn. Op doorsne den overal 't gewone beeld.

MIKROSKOPISCHE BIJZONDERHEDEN.	OPMERKINGEN.
't Gewone beeld. Hier en daar infiltraten.	Complicatie zeer waarschijnlijk.
't Blijkt te bestaan uit massa's zeer ijne buisjes van atypische kleine cellen. Deze liggen op vele plaatsen zóó dicht bij elkaar, dat men soms meent met een sarcoom te doen te hebben.	Kanker.
Zeer atypisch beeld. Buitengewoon sterke woekeringen van groote blazige cellen der grillige buisjes. Deze vorm van kankercellen verschilt zeer van die der andere gevallen.	Kanker. Recidief na ± ½ jaar.
't Gewone beeld. Hier en daar infiltraatjes.	
Karakteristiek beeld. Waarschijnlijk zijn kleine stukjes van de groote blazige cellen der grillige buis-	Complicatie ?
't Gewone beeld. Enkele knobbelige gedeelten zijn zeer ijk aan spier- en bindweefsel en arm an klierbuisjes.	Moeilijke uitpelling.

TABEL: C.

Volgnummer.	Gewicht der Prostaat.	MAKROSKOPISCHE BIJZONDERHEDEN.
1	**87 gr.**	Zeer groot orgaan. Geen uitpuiling in de blaas. De urethra is niet gerekt. Geen abnormale knobbelvorming.
2	**15 gr.**	Naar verhouding tot de grootte van 't dier lijkt de prostaat vrij groot. Blaas en pisbuis zijn gewoon.
6	**12 gr.**	Dit orgaan is grooter en zwaarder dan van een jonge fox; de vorm is echter weinig veranderd. Geen knobbelvorming.
7	**15 gr.**	Betrekkelijk groot orgaan. Fraaie gedeeltelijke opspuiting. Zie fig 15. Niets van knobbelvorming te zien.
8	**32 gr.**	Groote voorstaandersklier van normalen vorm. Geen rekking van de urethra. Geen knobbelvorming.
10	**11 gr.**	Betrekkelijk groot orgaan. Geen enkel symptoom van de „hypertrophie" als bij den mensch.
11	**14.5 gr.**	Naar verhouding tot de grootte van 't dier, lijkt 't orgaan groot. Noch uitwendig, noch op doorsneden teekenen van de menschelijke „hypertrophie".
15	**70 gr.**	Groot klierorgaan. Noch uitpuiling in de blaas, noch rekking van de pisbuis, noch spherische lichaampjes te zien.

SOORT. LEEFTIJD.	MIKROSKOPISCHE BIJZONDERHEDEN.
Groote hond. Zeer oud.	Buitengewoon sterk-papillaire woekeringen. Nergens iets van spherische lichaampjes.
Kl. bastaard. Oud.	Behalve zeer vele papillaire woekeringen en enkele ophoopingen van kleine ronde cellen zijn er geen bijzonderheden te zien.
Fox. ± 8 jaar.	Geen spoor van de bij den mensch zoo karakteristieke „corps sphéroides".
l. bastaard. Oud.	Sterke papillaire woekeringen. Overigens geen bijzonderheden.
Boxer. ± 11 jaar.	Zie voor 't mikroskopische beeld fig. 14.
l. bastaard. Zeer oud.	Weinig spier- en bindweefsel. Veel papillaire woekeringen van 't epitheel der buisjes en blaasjes.
l. bastaard. Oud.	Hier en daar ophoopingen van kleine ronde cellen. (Lymphoid weefsel ?) Veel papillen van het klierepitheel.
erdershond. ± 10 jaar.	Onder het slijmvlies van de pisbuis en om sommige klierbuisjes en blaasjes zijn ophoopingen van kleine ronde cellen aanwezig. Sterk papillaire woekering.

STELLINGEN.

1) De leer van Steinach over de „puberteitsklier" berust op wankele gronden.

2) Onder de verschillende indeelingen van de tuberculose verdient de ziektekundig-ontleedkundige de voorkeur.

3) Bij een tuberculeuse aandoening van de weivliezen is het zoeken naar tuberkelbacillen, in het door proefpunctie gewonnen vocht, geenszins overbodig.

4) Friedmann's middel tegen de tuberculose steunt op onvoldoende, proefondervindelijk onderzoek.

5) Tuberculose mag bij steenhouwers niet als bedrijfsziekte gelden.

6) Niet alleen in de tropen, maar ook in ons land is het nauwkeurig onderzoek naar fauna en flora van den darm van 't grootste belang.